We people

il magazine della Rete Pediatrica Toscana

n.3 - 2023

Poste Italiane Spa - Spedizione in Abbonamento Postale - D.L.353/2003 (conv. in L 27/02/2004 n. 46) art. 1, comma 1, Aut. n. MBPA/CN/P/0011/2016 - Periodico Quadrimestrale - Dicembre

Rete Pediatrica Toscana

IRCCS Meyer

PACINI EDITORE MEDICINA

We people
il magazine della Rete Pediatrica Toscana
n.3 - 2023
ISSN 2611-7444 (print) • ISSN 2611-9366 (online)

In questo numero

LA SALUTE DEGLI OCCHI: COME E QUANDO OCCUPARSENE

2 *Gli occhi del neonato: il punto di vista del pediatra e dell'oculista*
Carlo Dani, Pina Fortunato, Donatella Grilli, Roberto Caputo, Roberto Ghio, Mattia Pasti

9 *Il glaucoma in età pediatrica*
Roberto Caputo, Mattia Pasti, Federica Ceciarini

11 *Ambliopia: il punto di vista dell'oculista e dell'ortottista*
Jacopo Secci, Fabio Mazzeo, Francesco Storelli

14 *Lo strabismo: i punti di vista del pediatra, dell'ortottista e dell'oculista*
Fiorella Di Dia, Gioia Danti, Martino Vannucchi

18 *Occhio rosso tra infezioni, allergie e autoimmunità*
Luisa Galli, Roberta Pasqualetti, Laura Di Grande, Francesca Mori, Marzio Masini, Cinzia De Libero, Ilaria Maccora, Luca Varnier, Roberto Caputo, Gabriele Simonini

28 *Parassitosi palpebrali: gestione multidisciplinare del territorio di confine in età pediatrica*
Barbara Zamma Gallarati, Teresa Oranges, Cesare Filippeschi

30 *Occhio alla genetica*
Giacomo Bacci, Pina Fortunato, Sara Bargiacchi, Valentina Becherucci, Franco Bambi, Angela Peron

34 *Il bambino ipovedente*
Elisa Marziali, Elena Febbrini del Magro, Ambra Cesaretti

36 *Il Pronto Soccorso Oculistico per la Rete Pediatrica dell'Emergenza*
Stefano Masi, Roberto Bernardini, Roberto Caputo

41 *Tumori oculari*
Doris Hadjistilianou, Sebastiano Ceriani

46 *Occhi dei bambini, tablet e miopia: cosa c'è di vero?*
Roberto Caputo

Direttore Responsabile
Patrizia Alma Pacini

Comitato Editoriale
Rino Agostiniani
Francesca Bellini
Roberto Bernardini
Gianpaolo Donzelli
Susanna Falorni
Valdo Flori
Mirco Gregorini
Rosanna Martin
Francesca Menegazzo
Patrizia Mondini
Massimo Resti

In copertina illustrazione di
Arianna Papini

© Copyright
Fondazione dell'Ospedale Pediatrico
Anna Meyer Onlus

Redazione
Maria Vittoria Giannotti, Giulia Righi

Edizione
Pacini Editore Srl, Via Gherardesca 1, 56121 Pisa
Tel. 050 313011 - Fax 050 3130300
www.pacinimedicina.it

Stampa
IGP Pacini Editore Srl, Via Gherardesca 1, 56121 Pisa
Tel. 050 3130 11 - Fax 050 3130300
www.grafichepacini.com

Registrazione al Tribunale di Pisa
n. 747/2016 R.N.C. - 6/16

Finito di stampare presso le IGP della Pacini Editore Srl - dicembre 2023.
L'editore resta a disposizione degli aventi diritto con i quali non è stato possibile comunicare e per le eventuali omissioni. Rivista stampata su carta TCF (Total Chlorine Free) e verniciata idro. Le fotocopie per uso personale del lettore (per propri scopi di lettura, studio, consultazione) possono essere effettuate nei limiti del 15% di ciascun volume/fascicolo di periodico, escluse le pagine pubblicitarie, dietro pagamento alla SIAE del compenso previsto dalla Legge n. 633 del 1941 e a seguito di specifica autorizzazione rilasciata da CLEARedi: https://www.clearedi.org/topmenu/HOME.aspx. La Rivista We people viene inviata a medici e operatori sanitari, solo ed esclusivamente per l'aggiornamento professionale, informare e promuovere attività e prodotti/servizi strettamente inerenti e attinenti alla professione degli utenti, garantendo sempre una forte affinità tra il messaggio e l'interesse dell'utente. Si prega i prendere visione della Privacy Policy al seguente link: www.pacinimedicina.it/privacy-policy-informativa-privacy/. Per comunicazioni/informazioni: privacy@pacinieditore.it

Progetto realizzato con la Fondazione dell'Ospedale Pediatrico Meyer

MISTO
Carta da fonti gestite in maniera responsabile
FSC® C111769

Gli occhi del neonato: il punto di vista del pediatra e dell'oculista

Carlo Dani[1], Pina Fortunato[2], Donatella Grilli[3], Roberto Caputo[4], Roberto Ghio[5], Mattia Pasti[6]

[1] SOD Neonatologia e Terapia Intensiva Neonatale, AOU Careggi, Firenze; Dipartimento di Neuroscienze, Psicologia, Area del Farmaco e Salute del Bambino,Università di Firenze; [2] SOC Oftalmologia Pediatrica, AOU Meyer IRCCS, Firenze; [3] Pediatra di libera scelta, Azienda USL Toscana Sud Est; [4] SOC Oftalmologia Pediatrica, AOU Meyer IRCCS, Firenze; [5] Pediatra di libera scelta Azienda USL Toscana Centro; [6] SOC Oftalmologia Pediatrica, AOU Meyer IRCCS, Firenze

carlo.dani@unifi.it • pina.fortunato@meyer.it • roberto.caputo@meyer.it • mattia.pasti@meyer.it

Conflitto di interessi
Carlo Dani, Pina Fortunato e Roberto Caputo dichiarano nessun conflitto di interessi.

© Copyright Fondazione dell'Ospedale Pediatrico Anna Meyer Onlus

Open Access
L'articolo è open access e divulgata/o sulla base della licenza CC-BY-NC-ND (Creative Commons Attribuzione – Non commerciale – Non opere derivate 4.0 Internazionale). L'articolo può essere usata/o indicando la menzione di paternità adeguata e la licenza; solo a scopi non commerciali; solo in originale. Per ulteriori informazioni: https://creativecommons.org/licenses/by-nc-nd/4.0/deed.it

LA RETINOPATIA DELLA PREMATURITÀ

Carlo Dani, Pina Fortunato

La retinopatia della prematurità (ROP) è una malattia vasoproliferativa della retina che rappresenta la principale causa di deficit visivo e cecità nei neonati pretermine. La classificazione internazionale della ROP consente di graduarne la crescente gravità in 5 stadi (Fig. 1), avendo il primo e il secondo stadio una prognosi benigna caratterizzata da una frequente regressione spontanea, ed essendo, invece, gli stadi successivi caratterizzati da una prognosi peggiore potendo arrivare al distacco parziale (quarto stadio) o totale di retina (quinto stadio). Altre significative conseguenze della ROP sono miopia grave, strabismo, glaucoma e ambliopia.

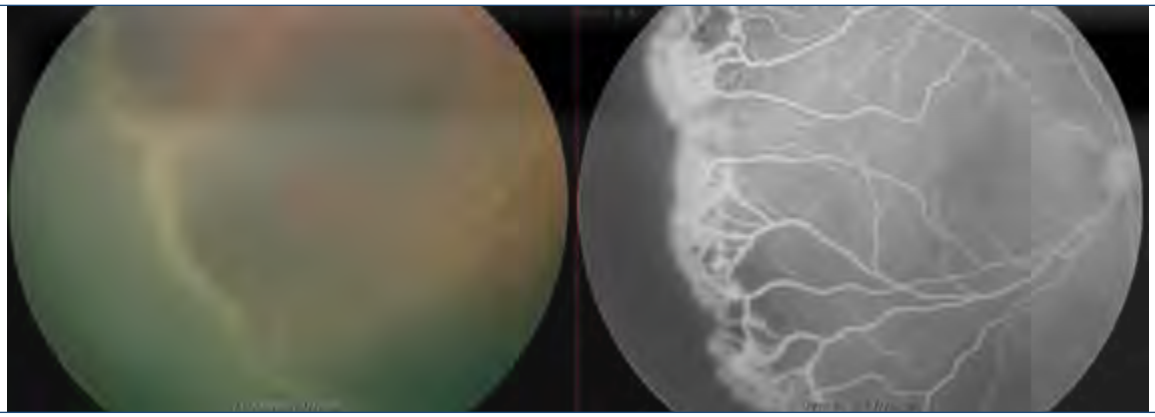

Figura 1. Esempio di ROP al 3° stadio.

Se si considerano tutti gli stadi di gravità, la ROP interessa fino al 40-50% dei bambini nati con età gestazionale inferiore alle 30 settimane, mentre la ROP grave (3°-5° stadio) si manifesta nel 7-8% dei nati di questa categoria richiedendo un trattamento nel 5-6%. Sia la frequenza che la gravità della ROP e la necessità del suo trattamento sono inversamente proporzionali all'età gestazionale del bambino alla nascita.
La patogenesi della ROP è descritta come bi-fasica. Infatti, durante la vita intrauterina, l'"ambiente" relativamente ipossico in cui si sviluppa il feto consente la presenza di un'adeguata concentrazione retinica di *interleukin growth factor 1* (IGF-1) e *vascular endothelial growth factor* (VEGF) che ne promuovono la normale vascolarizzazione.
La nascita pretermine interrompe bruscamente questo fisiologico processo e il bambino si trova esposto a un ambiente relativamente iperossico al quale non è fisiologicamente preparato e questo si associa al crollo della concentrazione di IGF-1 e VEGF nella retina e al blocco della sua normale vascolarizzazione (fase iperossica).
Nelle settimane successive la carente vascolarizzazione determina un'ipossia della retina che induce un nuovo aumento della concentrazione retinica di IGF-1 e VEGF e questo stimola la ripresa della vascolarizzazione retinica (fase ipossica). Tuttavia, purtroppo, in alcuni casi l'aumento della concentrazione e dell'effetto di IGF-1 e VEGF sono eccessivi e causano un esagerato sviluppo dei vasi retinici, spesso abnormemente dilatati e tortuosi, la cui crescita ed evoluzione patologica causa la ROP. Infatti, nelle forme più gravi (4°-5° grado), tali vasi possono invadere l'umor vitreo, trombizzare ed esercitare una trazione sulla retina causandone il distacco parziale o totale.
Numerosi sono i fattori che nel neonato pretermine aumentano il rischio di sviluppare la ROP, quali il peso molto basso alla nascita, il sesso maschile, l'ossigenoterapia, la ventilazione meccanica, le emorragie intraventricolari, l'enterocolite necrotizzante e la sepsi. Di contro sono fattori protettivi il monitoraggio dell'ossigenoterapia che consente di limitare gli episodi di iperossia e ipossia, e l'alimentazione con latte umano/materno.
Le gravi conseguenza della ROP rendono indispensabile applicare un efficace programma di screening che mira a identificare i neonati che potrebbero beneficiare del trattamento seguendo un giusto "timing".
Modalità dello screening:

- fatto da un oftalmologo esperto di ROP utilizzando l'*International Classification of Retinopathy of Prematurity* (*Third Edition*);
- dilatazione pupillare (miscela galenica di tropicamide 0,125% + fenilefrina 2,5% in fisiologica);
- oftalmoscopia indiretta con lente da 20D/28D e uso di blefarostato e/o indentatore sclerale;
- utilizzo di anestetico locale, uso di manovre contenitive con saccarosio e/o glucosio per bocca;
- utilizzo di un retinografo con modulo angiografico della RetCam.

I neonati prematuri a rischio di ROP da sottoporre a screening sono:

- neonati con EG ≤ 30 settimane, PN ≤ 1500 g con decorso clinico instabile;
- neonati con EG > 30 settimane, PN di 1500-2000 g con decorso clinico instabile.

La 1ª visita alla **4-6ª settimana** post natale e comunque alla **31ª settimana** o prima nei nati sotto la 25ª settimana di età gestazionale.
Il trattamento gold standard è ancora oggi il trattamento laser ma è stato comunque affiancato da trattamento con farmaci anti-VEGF (ranibizumab e aflibercept). Dovrebbero passare al massimo 48/72 h dalla decisione di trattare. Il trattamento è un laser transpupillare a

diodo (810) ablativo dell'area avascolare eseguito con spot confluenti di circa 200-600 mW di durata circa di 100-250 millisecondi cercando di evitare le cosiddette "skip areas" (aree di retina non trattata). Viene utilizzato con ROP in Zona I qualsiasi stadio di ROP con plus e ROP 3 senza plus; in Zona II stadio 2 o 3 con plus e in Zona III stadio 3 con plus. Permette di bloccare completamente la vascolarizzazione anomala; potrebbero essere necessarie più sedute e determina una distruzione completa della retina periferica, ma prevede tempistiche di esecuzione maggiori rispetto alle Iniezioni intravitreali. Il trattamento laser potrebbe però essere reso ancora più difficoltoso in presenza di una persistenza embrionale della vascolarizzazione del cristallino, la Tunica Vasculosa Lentis (TVL), emorragie, ROP in zona I. Inoltre si potrebbero verificare complicanze quali emorragie sottocongiuntivali, vitreali o retiniche, rotture coroideali, ipertono oculare, cataratta e ischemia del segmento anteriore. Il trattamento con anti-VEGF (ranibizumab) ormai è on-label e nuovi risultati incoraggianti si stanno avendo anche con aflibercept. Viene usato per fasi specifiche di malattia: zona I (stadio 1+,2+,3 o 3+) e zona II (stadio 2+ o 3+) e per la forma grave e a progressione rapida della malattia denominata ROP aggressiva posteriore. L'iniezione intravitreale (IVT) prevede un tempo di esecuzione minore e possono essere necessari ritrattamenti; lo sviluppo della retina periferica continua dopo trattamento con IVT. Anche per questo tipo di trattamento possiamo però avere complicanze quali emorragie retiniche e sottocongiuntivali, fori retinici iatrogeni, ipertono oculare, cataratta e possibili recidive di ROP. L'IVT si esegue in ambiente sterile facendo disinfezione della cute e del fornice congiuntivale con iodopovidone a circa 1,5 mm dal limbus. Nel caso di ranibizumab si iniettano 0,2 mg. Nel caso di aflibercept si iniettano 0,4 mg.

BIBLIOGRAFIA DI RIFERIMENTO

Dani C, Coviello C, Panin F, et al. Incidence and risk factors of retinopathy of prematurity in an Italian cohort of preterm infants. Ital J Pediatr 2021;47:64.

Drack AV. Preventing blindness in premature infants. N Engl J Med 1998;338:1620–1621.

Hellström A, Hård AL. Screening and novel therapies for retinopathy of prematurity. A review. Early Hum Dev 2019;138:104846.

Jefferies AL, Canadian Paediatric Society, Fetus and Newborn Committee. Retinopathy of prematurity: An update on screening and management. Paediatr Child Health 2016;21:101–104.

Smith LEH. Pathogenesis of retinopathy of prematurity. Growth Hormon IGF Res 2004;14:S140–S144.

IL TEST DEL RIFLESSO ROSSO

Donatella Grilli, Roberto Caputo

Il **riflesso rosso**, noto anche come red reflex test o test di Brückner è la comparsa di una colorazione rossa su tutto il campo pupillare quando l'occhio viene illuminato con un oftalmoscopio. È un esame di screening che deve essere eseguito sia al punto nascita che dal Pediatra di famiglia (PdF) durante i Bilanci di Salute (BdS) a partire dalle prime settimane di vita. È un test di fondamentale importanza, perché permette il precoce riconoscimento di situazioni che potenzialmente possono mettere in pericolo la visione o la vita del piccolo paziente come il distacco di retina, il retinoblastoma, il glaucoma, ma soprattutto la cataratta congenita. Questo test rientra nel Piano Nazionale di Prevenzione (PNP) 2020-25 attraverso lo strumento dei Livelli Essenziali di Assistenza (LEA) che ha come base l'impianto di politica sanitaria del DPCM del 12 gennaio 2017 in relazione alla diagnosi precoce della sordità congenita e della cataratta congenita.

Il test consiste nell'inviare la luce coassiale di un oftalmoscopio, attraverso tutte le parti normalmente trasparenti dell'occhio. Questa luce, riflessa dal fondo dell'occhio, è trasmessa all'indietro attraverso i mezzi ottici e attraverso l'apertura dell'oftalmoscopio fino all'occhio dell'esaminatore. Ogni fattore che impedisce o blocca questa via ottica comporta un'alterazione del riflesso rosso.

L'esaminatore deve osservare la comparsa di un riflesso rosso che deve essere su tutta la superficie pupillare, uniforme nelle dimensioni, nella colorazione (rosso-arancio), nell'intensità e nella chiarezza in entrambi gli occhi, e l'assenza di opacità più o meno estesa. Tra le anomalie possiamo segnalare differenze cromatiche tra i due occhi o addirittura comparsa di una colorazione bianca in campo pupillare (definita leucocoria) indicativa di patologie come retinoblastoma, coloboma corioretinico o cataratta congenita (Figg. 2, 3).

Possono esserci alcune situazioni come errori gravi

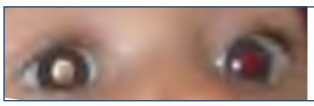

Figura 2. Retinoblastoma.

Figura 3. Cataratta totale.

della rifrazione e strabismo che possono determinare alterazioni o asimmetrie del riflesso rosso.
Altre variazioni significative del riflesso rosso si possono avere in bambini di differenti etnie e gruppi etnici, in seguito a differenti livelli di pigmentazione del fondo oculare.
Il test si esegue, se possibile, previa instillazione di una goccia di tropicamide 0,5% che crea una modesta midriasi e riduce il riflesso alla luce quando l'occhio viene illuminato dall'oftalmoscopio. Dopo l'instillazione il PdF può proseguire con il resto della visita in attesa dell'effetto del midriatico. Come fonte luminosa si utilizza un oftalmoscopio diretto, posto vicino all'occhio dell'esaminatore con la lente dell'oftalmoscopio posta al segno "0" o ruotata in base a un eventuale difetto refrattivo dell'esaminatore. La luce dell'oftalmoscopio dev'essere proiettata inizialmente a una distanza di 1 metro in modo da illuminare entrambi gli occhi e valutare così eventuali asimmetrie. Successivamente quando il neonato non è più spaventato da questa nuova luce, l'operatore si avvicina a circa 40-50 cm e ruota intorno al paziente illuminando le varie aree retiniche. Si posiziona il bambino supino oppure sollevato e inclinato di 45° per facilitare l'apertura degli occhi. Per quanto riguarda i rischi dell'utilizzo della tropicamide 0,5%, a oggi non sono stati riferiti effetti collaterali o reazioni avverse gravi neppure nei primi mesi di vita, cosa invece riportata per altri farmaci come la fenilefrina e talvolta anche il ciclopentolato che sconsigliamo vivamente di utilizzare [1].

La cataratta congenita

Il problema della precocità della diagnosi della cataratta congenita sta proprio nella grave forma di ambliopia che provoca questa patologia. Un ritardo nella diagnosi, e quindi della risposta terapeutica, porta a una forma di ambliopia così profonda da non poter essere nemmeno parzialmente recuperata. Una volta che il pediatra, tramite l'esame del riflesso rosso, porta alla scoperta della cataratta, l'oftalmologo pediatra cerca di valutare, in base alla dimensione dell'opacità, il grado di impedimento allo sviluppo di una buona funzionalità visiva. In genere le opacità sulla faccia anteriore del cristallino, a parità di dimensioni, sono meno invalidanti delle forme posteriori. Consideriamo, almeno per le cataratte posteriori, una dimensione maggiore di 3 mm come cut-off per una scelta chirurgica. Qualora la cataratta sia monolaterale e da affrontare chirurgicamente, bisogna comunque avvertire la famiglia che il risultato post chirurgico, anche in caso di perfetta riuscita, non sarà mai paragonabile come capacità visiva all'occhio buono.
Quando la cataratta congenita si presenta in entrambi gli occhi è necessario fare un *workout* diagnostico per escludere patologie sistemiche, metaboliche, infettive o genetiche che possono essere associate. Tra queste ricordiamo la sindrome di Down, la galattosemia e le infezioni da rosolia o citomegalovirus.
Le forme monolaterali invece sono più spesso isolate, ma sono, non di rado, associate ad altre anomalie dell'occhio come il microftalmo e la persistenza della vascolarizzazione fetale (PFVS). In questi ultimi casi la prognosi post chirurgica è di solito meno favorevole e più frequenti possono essere le complicanze.
Molto spesso, proprio per l'opacità del cristallino, non è possibile la visualizzazione del fondo oculare, per cui può essere necessario eseguire un'ecografia oculare in modo da poter valutare la situazione del segmento posteriore dell'occhio.

- Timing chirurgico: come accennavamo all'inizio, la tempestività chirurgica è fondamentale in questa patologia. Per le forme monolaterali consideriamo una finestra temporale per eseguire una chirurgia tra le 6 e le 7 settimane. Per le cataratte bilaterali invece ci spostiamo tra le 8 e le 10 settimane. In questi casi possiamo eseguire una chirurgia simultanea oppure in due tempi, facendo però passare non più di 1 settimana tra un occhio e l'altro.
- La chirurgia: l'atto chirurgico prevede una serie di passaggi successivi, l'accesso in camera anteriore, l'apertura della capsula anteriore del cristallino, l'aspirazione del cristallino opacizzato, l'apertura della capsula posteriore e l'asportazione della parte centrale del vitreo (vitrectomia). Questi ultimi due passaggi sono tipici della cataratta pediatrica (non vengono eseguiti nella cataratta senile), ma sono necessari per ridurre il rischio di opacizzazione successiva della capsula.
- Il cristallino artificiale: a oggi esistono due scuole di pensiero sull'inserimento di un cristallino artificiale alla fine dell'intervento di asportazione della cataratta. La letteratura scientifica internazionale ancora non ha stabilito se inserire o meno il cristallino artificiale a fine intervento sia più o meno efficace rispetto a un inserimento dello stesso a distanza di anni.
  I pro e i contro di entrambe le scelte al momento sono abbastanza equivalenti e non mi dilungherò in questa sede sulle differenze tra le due la cui decisione rimando alla discrezione del chirurgo. Porto soltanto l'attenzione su una scelta che non trova nel mondo alcun sostenitore, ma che purtroppo in Italia ancora qualche raro chirurgo fa, ovvero l'impianto di un cristallino multifocale. A oggi non esiste alcun valido motivo per impiantare questo tipo di cristallino, che nella cataratta congenita non ha alcuna indicazione [2].
- Le complicanze: come per ogni chirurgia esistono

dei rischi di complicanze tra cui ricordiamo le infezioni post chirurgiche definite endoftalmiti (fortunatamente a oggi rarissime), i distacchi di retina e il glaucoma. Mi soffermerò un attimo soltanto su quest'ultima complicanza che, purtroppo, nelle forme operate nei primi mesi di vita, può raggiungere un'incidenza del 30% nel corso dei 5 anni successivi all'intervento di cataratta. Il glaucoma post chirurgia della cataratta congenita oltre a essere abbastanza frequente, necessita quasi sempre di ulteriori chirurgie volte ad abbassare la pressione oculare, ma il risultato funzionale visivo raramente è ottimale.

- Il post chirurgico: si tratta della fase più delicata di tutto il percorso. Il bambino avrà bisogno di una correzione ottica, spesso con lenti a contatto, ma, soprattutto nelle forme monolaterali, di un bendaggio prolungato per anni. Il supporto alla famiglia in questa lunga fase sarà molto importante, sia da parte del team oftalmologo pediatra e ortottista, ma dovrà vedere anche un grosso impegno da parte del pediatra di famiglia, almeno sul piano motivazionale.

BIBLIOGRAFIA

1. *American Academy of Pediatrics; Section on Ophthalmology; American Association for Pediatric Ophthalmology and Strabismus; American Academy of Ophthalmology; American Association of Certified Orthoptists. Red reflex examination in neonates, infants, and children. Pediatrics 2008;122:1401-4140.*
2. *Serafino M, Trivedi RH, Levin AV, et al. Use of the Delphi process in paediatric cataract management. Br J Ophthalmol 2016;100:611-615.*

STENOSI VIE LACRIMALI

Roberto Caputo, Roberto Ghio

Diagnosi e trattamento della stenosi delle vie lacrimali: dall'ambulatorio del pediatra di famiglia all'eventuale trattamento chirurgico

Il Pediatra di famiglia, alla presa in carico del neonato durante la prima visita, è bene che si soffermi all'angolo interno degli occhi per valutare la pervietà delle vie lacrimali.

Talvolta alcuni giorni dopo la nascita compare nel neonato un'epifora, mono o bilaterale, più o meno costante determinata da un ristagno di lacrime associata talvolta a secrezione catarrale che può essere spontanea o provocata dalla pressione (spremitura) del sacco lacrimale.

La stenosi delle vie lacrimali il più delle volte è dovuta a un'ostruzione della parte distale del dotto nasolacrimale (valvola di Hasner). Più raramente ad altre anomalie delle vie lacrimali come l'agenesia. Vi sono alcune situazioni in cui la sintomatologia è più sfumata, con poca epifora che aumenta durante le riniti e non vi è né secrezione né rigurgito alla spremitura. Ci troviamo quindi di fronte a stenosi parziali e non complete: questa situazione è però spesso legata a un'ipertrofia del turbinato inferiore o a una sua lateralizzazione. Un controllo otorinolaringoiatrico (ORL), specificando bene cosa cercare, spesso conferma la diagnosi a livello nasale.

In alcuni casi, molto più rari, possiamo riscontrare fin dalla nascita un rigonfiamento del sacco al livello del canto interno nella porzione inferiore. Si tratta di un mucocele o dacriocistite, in caso sia infetto. Questo è dovuto alla stenosi, non solo della valvola inferiore di Hasner, come nella semplice stenosi delle vie lacrimali, ma anche della valvola superiore di Rosenmuller. In questi casi bisogna mettere però in diagnosi differenziale un emangioma della radice del naso e un rarissimo encefalocele. In quest'ultimo caso però il rigonfiamento coinvolge soprattutto il canto interno nella parte superiore.

Se si tratta di una stenosi classica delle vie lacrimali cosa fare nell'immediato:

- istruire i genitori alla spremitura e pulizia del sacco lacrimale;
- instillazione di colliri antibiotici soltanto in caso di una sovra-infezione batterica con arrossamento del bulbo.

Il massaggio (meglio definirlo spremitura) del dotto naso lacrimale va effettuato da subito, al primo sospetto di ostruzione: ha lo scopo di aumentare la pressione nel sacco lacrimale nel tentativo di vuotare il canale dal muco/mucopus. Dopo aver fatto la pulizia delle palpebre (acqua tiepida su garza sterile) il massaggio va effettuato all'altezza del canto interno dell'occhio con il polpastrello del dito indice (ben lavato e con unghia rasata a zero) con una certa energia, premendo in direzione del naso e poi verso il basso.

Come procedere nel tempo:

- una volta risolta l'ostruzione delle vie lacrimali, per evitare recidive, i genitori dovranno proseguire con un'accurata pulizia palpebrale seguita da massaggio del dotto naso lacrimale per alcuni giorni;
- se compaiono recidive si deve continuare a proporre massaggio sino all'età di 8-10 mesi circa;
- dopo tale età se la stenosi persiste si dovrà inviare a visita oculistica per un eventuale sondaggio chirurgico.

La chirurgia

Questo intervento di solito viene effettuato tra il dodicesimo e diciottesimo mese e generalmente in anestesia generale o con sedazione. La procedura consiste nella specillazione del dotto naso-lacrimale seguita da un lavaggio con soluzione antibiotica.

Quest'ultimo passaggio non viene utilizzato però da tutti i chirurghi. Qualora la situazione recidivi, oppure ci si trovasse di fronte a un primo intervento in un paziente con età maggiore di 18 mesi, è meglio prevedere direttamente a un'intubazione del dotto naso-lacrimale. In questo caso, uno stent in silicone viene inserito nel dotto naso-lacrimale e lasciato in sede. Viene poi rimosso in ambulatorio dopo alcuni mesi dall'impianto.

BIBLIOGRAFIA DI RIFERIMENTO

Morrison DG, Binenbaum G, Chang MY, et al. Office- or facility-based probing for congenital nasolacrimal duct obstruction: a report by the American Academy of Ophthalmology. Ophthalmology 2021;128:920-927.

Vagge A, Ferro Desideri L, Nucci P, et al. Congenital Nasolacrimal Duct Obstruction (CNLDO): a review. Diseases 2018;6:96.

L'OCCHIO NEL SUO INSIEME

Mattia Pasti

Le dimensioni

L'occhio di un bambino viene comunemente considerato di dimensioni fisiologicamente inferiori rispetto a quello di un adulto, e questo è naturalmente ovvio, con rapporti lievemente aumentati rispetto all'adulto in relazione alle strutture circostanti.
Il normale diametro anteroposteriore di un occhio adulto è di circa 23 mm, mentre nel neonato si ritrova un valore di circa 15-17 mm per poi aumentare rapidamente sin dai primi mesi.
È evidente come in relazione al resto del corpo, l'occhio cresca proporzionalmente meno, essendo alla nascita già a circa il 75% delle dimensioni finali.
Naturalmente parlare di diametro anteroposteriore è poco utile ai fini pratici, dato che la misura è realizzabile solo con strumentazioni non disponibili in strutture di primo livello (e francamente anche non necessarie).
Ecco quindi che altre misure velocemente ottenibili hanno una rilevanza clinica maggiore.
Il diametro corneale di un neonato è di circa 10 mm con oscillazioni inferiori al millimetro.
Prendendo in analisi questi semplici dati possiamo già prendere in considerazione delle situazioni di anomalia che si possano presentare durante una valutazione ambulatoriale:

- aumento mono o bilaterale dei diametri corneali;
- riduzione mono o bilaterale dei diametri corneali.

La prima cosa da considerare (ed escludere) in caso di aumento dei diametri corneali è un glaucoma congenito. Non è questa la sede di approfondimento adeguata ma è naturalmente opportuno considerare alcune caratteristiche sospette che si accompagnano all'aumento di diametro in questi casi:

- opacità corneali;
- nistagmo;
- fotofobia;
- lacrimazione.

In caso di opacità corneale rilevante si andrà a perdere il segno del riflesso rosso, ulteriore indicazione sospetta.
Vi sono altre patologie che possono dare un quadro compatibile a grandi linee con quanto esposto, e principalmente di tipo malformativo (disgenesia del segmento anteriore o anomalia di Peters, distrofia corneale endoteliale ereditaria (CHED), tuttavia, nessuna di queste è determinabile in prima battuta ma soltanto ipotizzabile e necessitano in ogni caso di approfondimenti specifici in sedazione presso una struttura specializzata.
Considerando l'eventualità di una riduzione dei diametri corneali, la possibilità concreta è che ci si trovi di fronte a un quadro di microftalmo.
Il grado di complessità della malformazione è difficilmente determinabile in prima battuta; tuttavia, si possono considerare alcuni principi per guidare la visita:

- mono- o bilateralità: se un microftalmo monoculare è spesso di origine malformativa isolata, una presentazione bilaterale è maggiormente suggestiva di un quadro sindromico e deve incoraggiare una presa in carico multidisciplinare, compresa una consulenza genetica;
- presenza o assenza del riflesso rosso: anche in questo caso una malformazione coinvolgente il cristallino va a inficiare quella che è la risposta alla luce;
- mancato aggancio visivo/nistagmo: evidenti segnali di una marcata ipovisione indirizzano verso una maggiore complessità clinica.

Un altro dato utile in età neonatale è l'eventuale differenza di diametro tra le due pupille, ovvero l'anisocoria. L'anisocoria rappresenta una condizione in cui spesso si cade in facili allarmismi e tuttavia non va sottovalutata alla luce degli importanti quadri potenzialmente associati a essa.
In generale, la stragrande maggioranza delle presentazioni cliniche si traduce in quella che viene definita anisocoria fisiologica, ossia una condizione presente, che si stima in circa il 20-30% della popolazione, senza patologie associate.
Alcuni sintomi associati all'anisocoria possono però indirizzare la diagnosi di patologie diverse come la sindrome di Bernard Horner (Fig. 4):

- anidrosi dell'emivolto;
- ptosi palpebrale (lieve);



Figura 4. Sindrome di Bernard Horner (anisocoria, lieve ptosi e eterocromia).

- eterocromia iridea (visibile però solo dopo alcuni mesi dalla nascita).

Essendo questo il caso di una patologia non di interesse specialistico, ma esclusivamente di un segno associato ad altre patologie di interesse internistico, risulterà fondamentale la collaborazione tra le varie figure specialistiche e non, che prenderanno eventualmente in carico il paziente (pediatra, oculista, radiologo ed eventualmente la specialistica di riferimento della patologia sottostante).

Le palpebre

In riferimento agli annessi oculari, ci sono pochi riferimenti morfologici in senso assoluto. Fattori come banalmente l'etnia di appartenenza del paziente possono far variare grandemente le caratteristiche morfologiche delle palpebre, ad esempio, non rendendo possibile una classificazione assoluta.
In generale, comunque, si raccomanda di valutare sempre nel suo insieme la regione perioculare alla ricerca di alcuni segni patologici grossolani.
Una completa mancanza dei flap palpebrali viene definita come ablefaron, ma si tratta di una patologia rarissima con pochissimi casi documentati al mondo.
Più comune può essere l'anchiblefaron, la presenza cioè di un ponte cutaneo tra la palpebra superiore e inferiore che impedisce una corretta apertura palpebrale. Si tratta di una forma perlopiù sporadica con una gestione specialistica, che mira a una corretta liberazione dell'asse visivo mediante la lisi ambulatoriale delle aderenze se filiformi, in setting chirurgico se di dimensioni maggiori.
Si definisce invece coloboma palpebrale un deficit parziale del tessuto, che può anche in questo caso essere sporadico o sindromico, in generale comunque molto raro. I potenziali danni corneali da esposizione devono essere prontamente riconosciuti e trattati, meglio se prevenuti, con lubrificanti oculari, in attesa di un trattamento che può essere solo chirurgico.
Questo a grandi linee per quanto riguarda le anomalie morfologiche palpebrali.
Vi possono inoltre essere delle anomalie della motilità palpebrale, segnatamente la ptosi palpebrale congenita, da identificare e trattare prontamente.
La causa principale della ptosi palpebrale è un'anomalia della funzionalità del muscolo elevatore della palpebra superiore, su base principalmente malformativa isolata. Altre cause possono essere paralisi del III nervo cranico congenite o acquisite in tenera età (comunque molto rare) o la sopracitata sindrome di Horner, che però coinvolge il muscolo di Muller e non determina dei quadri altrettanto importanti.
Si possono fare molte classificazioni diverse tra le ptosi palpebrali. In questo caso, appare appropriato distinguere tra ptosi rilevanti e non, da un punto di vista clinico. In termini di rilevanza clinica possiamo distinguere la potenzialità di determinare un'ambliopia, caratteristica peculiare delle ptosi monolaterali, e quella di indurre un torcicollo di compenso, più tipica delle bilaterali.
Al pari di altre condizioni che limitano la funzione di un occhio, infatti, la ptosi monolaterale può indurre molto rapidamente un'ambliopia da deprivazione se completamente occludente, o determinare alterazioni del campo visivo superiore anche permanenti.
In caso di ptosi bilaterale invece l'aspetto principale non sarà la tendenza a determinare ambliopia, in quanto non vi è una condizione di squilibrio tra i due lati, almeno non così marcata, ma spesso si andrà incontro a un torcicollo di compenso con mento alzato nel tentativo di liberare quanto più possibile il campo visivo frontale. Questo torcicollo si farà più evidente (e invalidante) non appena il paziente guadagnerà la posizione eretta, pertanto intorno ai 18 mesi.
Fondamentale è determinare quanto, in posizione primaria, l'asse pupillare sia lambito o coperto dalla palpebra. Un segno utile da associare è la presenza o meno della plica palpebrale, e la sua simmetria tra i due lati.
Discorso a parte merita una malformazione complessa palpebrale come la BPES o blefarofimosi-ptosi-epicanto inverso che presenta anomalie strutturali e di posizionamento palpebrale combinate (Fig. 5).
Vi è infatti una riduzione dell'apertura palpebrale orizzontale rispetto alla norma (20 mm o meno *vs* 25 mm circa) associata a una marcata riduzione della funzionalità del muscolo elevatore.

Figura 5. Blefarofimosi-ptosi-epicanto inverso (BPES).

BIBLIOGRAFIA

Griepentrog GJ, Diehl N, Mohney BG. Amblyopia in childhood eyelid ptosis. Am J Ophthalmol 2013;155:1125-1128e1.

Srinagesh V, Simon JW, Meyer DR. The association of refractive error, strabismus, and amblyopia with congenital ptosis. J AAPOS 2011;15:541-544.

Il glaucoma in età pediatrica

Il **glaucoma** in età pediatrica è una patologia oculare piuttosto rara. È dovuto a un aumento della pressione endoculare, nella forma congenita, più comune nei bambini, a causa di un difetto di drenaggio dell'umor acqueo. Questo comporta, se insorto nei primi mesi di vita, un ingrandimento del bulbo oculare, un'opacizzazione della cornea e lo schiacciamento del nervo ottico con un alto rischio di progressione che può portare a cecità. Le forme a insorgenza dopo il secondo anno, invece, non comportano un ingrandimento del bulbo oculare. Vista la gravità della condizione diventa fondamentale una diagnosi precoce.

Il glaucoma infantile può essere isolato (glaucoma congenito primario) oppure associato ad altre anomalie oculari o sindromi sistemiche.

Il glaucoma primario congenito (PCG) è una delle forme più comuni di glaucoma pediatrico. Questa condizione è solitamente diagnosticata nel primo anno di vita e può essere ereditaria. Se il glaucoma viene diagnosticato nei primi 3 anni di vita, viene definito congenito, dopo i 3 anni, infantile. È importante che il pediatra conosca bene i sintomi del glaucoma.

I sintomi principali e precoci del glaucoma congenito primario sono:

- abbondante lacrimazione;
- fotofobia.

Se presente nei primi mesi di vita si associano questi segni clinici:

- opacità corneale;
- occhi grandi e più sporgenti (ecco perché viene chiamato anche buftalmo) (Fig. 1).

Il glaucoma pediatrico e in particolare quello congenito

Roberto Caputo[1], Mattia Pasti[1], Federica Ceciarini[2]

[1] SOC Oftalmologia Pediatrica, AOU Meyer IRCCS, Firenze;
[2] Pediatra di libera scelta, Azienda USL Toscana Sud Est

roberto.caputo@meyer.it • mattia.pasti@meyer.it • fedececia76@gmail.com

Conflitto di interessi
Roberto Caputo dichiara nessun conflitto di interessi.

© Copyright Fondazione dell'Ospedale Pediatrico Anna Meyer Onlus

Open Access
L'articolo è open access e divulgata/o sulla base della licenza CC-BY-NC-ND (Creative Commons Attribuzione – Non commerciale – Non opere derivate 4.0 Internazionale). L'articolo può essere usata/o indicando la menzione di paternità adeguata e la licenza; solo a scopi non commerciali; solo in originale. Per ulteriori informazioni: https://creativecommons.org/licenses/by-ncnd/4.0/deed.it

Figura 1. Glaucoma congenito con opacamento corneale e iniziale ingrandimento dell'occhio

sono patologie tipicamente chirurgiche, anche se la terapia medica riveste un ruolo importante sia nelle fasi pre- che post-chirurgiche.
I farmaci utilizzabili nel glaucoma infantile sono gli stessi dell'adulto, come beta-bloccanti, inibitori dell'anidrasi carbonica e analoghi delle prostaglandine. Purtroppo un'altra categoria di farmaci come la brimonidina e l'apraclonidina sono generalmente controindicati in età infantile. In attesa di una chirurgia, anche l'acetazolamide per via sistemica al dosaggio di 10 mg/kg/die in 3 somministrazioni può essere utilizzato per un certo periodo.
Per quanto riguarda il trattamento chirurgico esistono varie metodiche che mirano a ripristinare il deflusso dell'umor acqueo che è alla base dell'innalzamento della pressione oculare.
La diagnosi precoce del glaucoma pediatrico è fondamentale per prevenire la perdita della vista. Tuttavia, a causa della variabilità dei sintomi e della difficoltà nel testare la vista nei bambini molto piccoli, la diagnosi può essere una sfida. I sintomi e i segni del glaucoma possono essere presenti anche in altre patologie oculari, per esempio la lacrimazione la troviamo anche nella stenosi delle vie lacrimali. È fondamentale quindi, in caso di sospetto, un rapido invio all'oculista pediatrico che potrà eseguire tutti i test necessari quali la tonometria (per misurare la pressione oculare), l'oftalmoscopia (per esaminare il nervo ottico) e talvolta un'ecografia oculare. Spesso questi esami devono essere eseguiti in anestesia generale ecco perché è necessario un contatto con un centro oculistico che possa effettuare tutte queste valutazioni.
Per quanto riguarda il trattamento chirurgico, il fine è quello di ricreare una via di deflusso dell'umor acqueo bypassando le ostruzioni. Esistono varie tecniche che in questi ultimi anni si sono molto evolute.
Possiamo elencare di seguito le tecniche più usate:

- goniotomia: si apre l'angolo con un bisturi passando davanti l'iride. Per effettuare questa tecnica è però necessario che la cornea sia trasparente, cosa che nelle forme congenite precoci è molto rara;
- trabeculotomia: si apre l'angolo per circa 120° tramite uno strumento metallico, però facendo un'apertura dall'esterno, a livello della sclera e si può eseguire anche con cornea opaca. Ultimamente è stata sviluppata una tecnica con un microcatetere a fibra ottica che permette di aprire l'angolo su 360° con un'efficacia decisamente superiore;
- trabeculectomia: si crea un by-pass per far defluire l'umor acqueo sotto la congiuntiva e si può associare alla trabeculotomia;
- impianto di Shunt: con questa tecnica si inserisce un piccolissimo tubicino in camera anteriore che con tecniche particolari favorisce il deflusso dell'umor acqueo sotto la congiuntiva ma molto posteriormente;
- ciclofotocoagulazione laser: con questa tecnica invece si riduce la produzione di umor acqueo andando a distruggere o danneggiare parte dei corpi ciliari dove il liquido viene prodotto.

Purtroppo tutte queste tecniche, oltre a essere difficili da eseguire, sono molto spesso soggette a complicanze anche gravi come le emorragie intraoculari, il distacco di retina, le infezioni, fino alla perdita totale della funzionalità visiva. Inoltre, anche se perfettamente eseguite, non è detto che la loro efficacia sia stabile nel tempo, e non raramente bisogna ricorrere a nuovi interventi.
Un'altra considerazione importante riguarda la gestione a lungo termine del glaucoma pediatrico. Questa malattia richiede un monitoraggio continuo per assicurare che il trattamento sia efficace e per apportare modifiche se necessario. Il follow-up regolare è essenziale per monitorare la progressione della malattia e l'efficacia del trattamento e per questo i pazienti devono essere seguiti nei pochi centri dove ci sono le competenze necessarie. Inoltre, i pazienti con glaucoma pediatrico e le loro famiglie possono beneficiare del supporto psicologico per affrontare la diagnosi e le sfide della gestione a lungo termine.
È importante notare che la ricerca continua è fondamentale per migliorare la comprensione e il trattamento del glaucoma pediatrico. La ricerca futura può concentrarsi su vari aspetti, tra cui il miglioramento del trattamento farmacologico, lo sviluppo di nuove tecniche chirurgiche, la scoperta di nuovi marker diagnostici, e la comprensione dei fattori genetici e ambientali che possono contribuire alla malattia.

BIBLIOGRAFIA DI RIFERIMENTO

Berger O, Mohamed-Noriega J, Low S, et al. From conventional angle surgery to 360-degree trabeculotomy in pediatric glaucoma. Am J Ophthalmol 2020;219:77-86.

Chen TC, Chen PP, Francis BA, et al. Pediatric glaucoma surgery: a report by the American Academy Of Ophthalmology. Ophthalmology 2014;121:2107-2115.

Weinreb RN, Aung T, Medeiros FA. The pathophysiology and treatment of glaucoma: a review. JAMA 2014;311:1901-1911.

Ambliopia: il punto di vista dell'oculista e dell'ortottista

L'**ambliopia** è una condizione di ridotta acuità visiva, monolaterale o bilaterale, non immediatamente migliorabile con lenti correttive. Alla base c'è un ostacolo al normale input sensoriale insorto durante il periodo critico di sviluppo della funzione visiva, che comporta un'alterazione dei normali processi di sviluppo corticale a livello della corteccia visiva primaria con conseguente riduzione delle cellule responsive agli stimoli visivi dell'occhio interessato e delle cellule deputate alla percezione binoculare.

Si parla di ambliopia monolaterale quando vi è una differenza visiva tra i due occhi di oltre due righe dell'ottotipo; bilaterale quando si ha un'acuità visiva corretta non superiore a 5/10.

Se non trattata rappresenta la maggiore causa di riduzione dell'acuità visiva nelle prime decadi di vita.

L'incidenza dell'ambliopia nella popolazione è del 2-4%, la sua frequenza è maggiore di circa 4 volte nei prematuri e 6 volte nei bambini con ritardo dello sviluppo.

L'anamnesi familiare positiva è un fattore di rischio. I

Jacopo Secci[1], Fabio Mazzeo[2], Francesco Storelli[3]

[1] Ortottista, [2] Oculista, SOC Oftalmologia Pediatrica, AOU Meyer IRCCS, Firenze; [3] Pediatra di famiglia, Area Sud Ovest, Siena

j.secci@meyer.it • fabio.mazzeo@meyer.it

Conflitto di interessi
Gli Autori dichiarano nessun conflitto di interessi.

© Copyright Fondazione dell'Ospedale Pediatrico Anna Meyer Onlus

Open Access
L'articolo è open access e divulgata/o sulla base della licenza CC-BY-NC-ND (Creative Commons Attribuzione – Non commerciale – Non opere derivate 4.0 Internazionale). L'articolo può essere usata/o indicando la menzione di paternità adeguata e la licenza; solo a scopi non commerciali; solo in originale. Per ulteriori informazioni: https://creativecommons.org/licenses/by-nc-nd/4.0/deed.it

fattori ambliopigeni sono lo strabismo, il nistagmo, la cataratta e il glaucoma congeniti, la ptosi palpebrale, gli errori refrattivi non corretti (soprattutto se differenti tra i due occhi). Questi fattori comportano una differenza eccessiva nella percezione delle immagini fra i due occhi pertanto si assiste a una inibizione a livello corticale delle immagini provenienti dall'occhio deviato o più sfuocato (**soppressione corticale**).
Nello strabismo l'entità dell'ambliopia non è correlabile all'angolo di deviazione.
Nel nistagmo le oscillazioni continue degli occhi impediscono il mantenimento della stabilità dell'immagine sul piano retinico e di conseguenza una corretta elaborazione dello stimolo. In questo caso potremmo avere un'ambliopia bilaterale, anche se spesso viene preferito un occhio rispetto all'altro.
Quando si hanno importanti differenze di difetto refrattivo (ambliopia anisometropica) sarà l'occhio che invia le immagini più sfuocate a essere soppresso.
Nella cataratta, glaucoma e ptosi si ha un'ambliopia da deprivazione sensoriale. Questa rappresenta una delle sfide più ardue da riabilitare per la ridotta competenza delle cellule dell'occhio affetto. Clinicamente l'ambliope presenta, oltre a una ridotta acuità visiva, una minore sensibilità al contrasto e alla percezione dei colori, una visione binoculare grossolana e assenza di stereopsi.
Uno strumento utile per lo screening è lo **stereotest di Lang** che utilizza una cartolina con immagini costituite da un insieme di puntini di facile interpretazione fin dai primi anni di vita, che vengono percepite solo se gli occhi sono utilizzati contemporaneamente e in egual misura.
Nell'ambliopia profonda il bambino non riesce a vedere le figure perché la visione binoculare spesso è molto ridotta.

COSA PUÒ FARE IL PEDIATRA DI FAMIGLIA

Se diagnosticata tempestivamente, l'**ambliopia** può essere corretta prevenendo difetti permanenti. L'ambliopia infatti non peggiora in età adulta quando ormai la plasticità cerebrale si è ridotta. Bisogna però tenere in considerazione che l'ambliopia si stabilizza in modo permanente al termine degli 8 anni di età. Questo rende cruciale il ruolo del pediatra di famiglia nella precoce individuazione di tale difetto. Fin dalla prima visita è fondamentale una corretta anamnesi. Nell'anamnesi familiare si cercheranno eventuali patologie oculari congenite gravi (ad es. retinopatie o retinoblastoma), o difetti importanti di rifrazione o ambliopia o strabismo nei familiari. All'anamnesi pre-, peri- e post-natale si indagherà circa la presenza di infezioni prenatali o connatali, di prematurità con distress respiratorio e ossigenoterapia, sofferenza ipossico ischemica, traumi peri- e post-natali.
All'ispezione si evidenzieranno asimmetrie facciali e orbitarie, atteggiamenti anomali del capo (ad es. torcicollo oculare), anomalie palpebrali, anomalie del diametro oculare, anomalie dei movimenti oculari (ad es. strabismo o nistagmo). Dalla prima visita verrà poi eseguito il riflesso rosso alla ricerca di eventuali anomalie. È utile ripetere il riflesso rosso in occasione dei bilanci di salute dei mesi successivi, aggiungendo la valutazione del riflesso luminoso corneale (test di Hirshberg) per evidenziare strabismi e asimmetrie e l'esecuzione dei riflessi pupillari. Al bilancio di salute dell'ottavo-nono mese, durante l'esecuzione del Boel test per la funzione uditiva, si possono ottenere informazioni utili sui movimenti oculari e sulla fissazione osservando il comportamento del bambino alla presentazione di uno stimolo come un bastoncino colorato o una girandola.
Nel bambino dai 3 anni in poi si può usare il test delle due matite: l'operatore, per eseguire il test, così denominato per convenzione, si pone di fronte al bambino e infila una penna nel suo cappuccio. Sempre mantenendo il cappuccio nella propria mano, l'operatore chiede al bambino di infilare la penna schermando prima un occhio poi l'altro, infine in visione binoculare. In visione monoculare il test richiede più tentativi, mentre in visione binoculare, nel soggetto con buona stereopsi, un unico, deciso movimento.
Un altro strumento a disposizione del pediatra per il sospetto precoce dell'ambliopia è comunque lo stereotest di Lang che bisogna ricordare non essere un test specifico per l'ambliopia ma per la visione binoculare. È certo vero che in caso di ambliopia importante, viene a mancare la visione binoculare e di conseguenza il paziente non passa il test. Il test è costituito da una cartolina plastificata su cui sono rappresentate figure ottenute attraverso una disposizione particolare di punti bianchi e neri che in visione monoculare non sono percepite. Nella prima versione del test (Lang I) sono presenti un gatto, una stella e un'automobile; nella seconda versione (Lang II) una luna, un elefante, un'automobile e una stella, quest'ultima visibile anche da chi non possiede stereopsi. Il test viene fatto osservare a circa 30-40 cm: i bambini più piccoli (sotto i due anni) cercheranno di afferrare la figura oppure sposteranno lo sguardo da una figura all'altra; i bambini più grandi (dopo i due anni) indicheranno la figura e diranno di che si tratta.
La stella aggiunta nella seconda versione è finalizzata a individuare la collaborazione dei bambini più grandi: se non viene riconosciuta il test è inattendibile per scarsa collaborazione.

- **Test normale**: corretta localizzazione e denominazione di tutti gli oggetti nascosti.
- **Test patologico**: nessun oggetto viene riconosciuto e neanche i movimenti degli occhi indicano il riconoscimento degli oggetti tridimensionali. Il bambino deve essere inviato a un oculista per un ulteriore esame della stereopsi e dell'acuità visiva.
- **Test dubbio**: solo un oggetto nascosto viene localizzato e definito correttamente, gli occhi cercano gli altri oggetti. Anche in questo caso è preferibile inviare il bambino a un oculista per un ulteriore esame della stereopsi e dell'acuità visiva.

Ci possono essere alcuni bias nello sterotest, ad esempio il bambino conosce già il test e cerca di ingannare; quindi, per essere certi dell'attendibilità del test bisogna chiedere al bambino di dirci che tipo di figure sono e non soltanto di indicarcele; ecco perché diventa molto attendibile dopo i 2 anni.
In caso di dubbio provare a presentare la cartolina sotto/sopra e vedere quale è la risposta del piccolo.
Ulteriori raccomandazioni: non si deve permettere alla persona esaminata di tenere il test in mano per evitare movimenti flip-flop. Al bambino può essere permesso comunque con piccoli movimenti della testa di ottimizzare il suo punto di osservazione della cartolina ma non deve continuamente muovere la testa da una parte all'altra perché in quel caso può individuare le figure. Si consiglia di osservare sempre i movimenti degli occhi del bambino durante l'esame.
La cartolina del test non deve essere esposta al calore o al sole, che possono causarne la deformazione.
Se la cartolina è deformata in senso convesso, i tre oggetti tridimensionali non possono essere visti simultaneamente.
Ovviamente dai 3-4 anni in poi si potrà valutare l'acuità visiva di ciascun occhio con le tavole optometriche: per il bambino che non sa ancora leggere si consigliano le E di Albini, per quello più grandicello si possono usare le comuni tavole optometriche con le lettere dell'alfabeto.
Va comunque tenuto presente che il sospetto di ambliopia va posto più precocemente possibile per poter avviare il bambino a una diagnosi specialistica e al conseguente trattamento.
Attualmente si sta rendendo disponibile nell'armamentario del pediatra di famiglia anche la **videorefrattometria**, che fornisce informazioni dettagliate circa la trasparenza dei mezzi diottrici, la presenza di strabismi e l'eventuale presenza di difetti refrattivi fin dalla prime epoche della vita in modo rapido, riproducibile e documentabile. Purtroppo gli elevati costi delle apparecchiature ne ostacolano un utilizzo diffuso negli studi del pediatra di famiglia. Si può auspicare che con il diffondersi della pediatria di gruppo tale strumentazione possa divenire disponibile per équipe di più pediatri in modo da contenerne i costi e diffonderne l'utilizzo.

BIBLIOGRAFIA DI RIFERIMENTO

Ambrosino C, Dai X, Antonio Aguirre B, Collins ME. Pediatric and School-Age Vision Screening in the United States: Rationale, Components, and Future Directions. Children (Basel) 2023;10:490.

Carlton J, Griffiths HJ, Mazzone P, et al., EUSCREEN Study Consortium. A Comprehensive Overview of Vision Screening Programmes across 46 Countries. Br Ir Orthopt J 2022;18:27–47.

Lo strabismo: i punti di vista del pediatra, dell'ortottista e dell'oculista

Fiorella Di Dia[1], Gioia Danti[2], Martino Vannucchi[2]

[1] Pediatra di libera scelta, ASL Toscana Nord-Ovest;
[2] SOC Oftalmologia Pediatrica, AOU Meyer IRCCS, Firenze

fiore.fdd@gmail.com • gioia.danti@meyer.it • martino.vannucchi@meyer.it

Conflitto di interessi
Gli Autori dichiarano nessun conflitto di interessi.

© Copyright Fondazione dell'Ospedale Pediatrico Anna Meyer Onlus

Open Access
L'articolo è open access e divulgata/o sulla base della licenza CC-BY-NC-ND (Creative Commons Attribuzione – Non commerciale Non opere derivate 4.0 Internazionale). L'articolo può essere usata/o indicando la menzione di paternità adeguata e la licenza; solo a scopi non commerciali; solo in originale. Per ulteriori informazioni: https://creativecommons.org/licenses/by-nc-nd/4.0/deed.it

Lo **strabismo** è il disallineamento degli occhi che causa una deviazione dell'occhio rispetto al controlaterale. La diagnosi è clinica e il trattamento può comprendere la correzione dei disturbi visivi con lenti correttive, il bendaggio per trattare l'eventuale ambliopia associata e successivamente l'eventuale intervento chirurgico.
Lo strabismo si verifica nel 2-4% circa dei bambini e, se non diagnosticato in tempo, può essere causa di ambliopia.

Lo strabismo deve essere distinto dallo pseudostrabismo, dovuto a un'ampia radice nasale o a un ampio epicanto che copre parte della sclera. I riflessi corneali e i cover test sono normali in un bambino con pseudostrabismo.
I sintomi dello strabismo vanno dall'affaticamento degli occhi nelle forme più lieve (forie) al torcicollo nel tentativo di ridurre la diplopia, fino all'ambliopia per soppressione corticale dell'immagine nelle forme più gravi (tropie).
Il primo passo per il pediatra consiste in un'attenta **anamnesi familiare** volta a ricercare nella famiglia malattie oculari congenite o familiari (retinopatie, glaucoma, cataratta, retinoblastoma, patologie malformative e metaboliche), difetti di refrazione, ambliopia e strabismo.
Successivamente va eseguita l'**anamnesi perinatale** per ricercare condizioni che possono correlare con lo strabismo: prematurità grave (< 30ª settimana di età gestazionale con peso < 1200 g), sofferenza perinatale ipossico-ischemica del neonato a termine (emorragie cerebrali, leucomalacie periventricolari...). Nei gravi prematuri la presenza di retinopatia del pretermine (ROP) aumenta ulteriormente il rischio di sviluppare uno strabismo.
Un **questionario rivolto ai genitori** sarà utile in ogni periodo di vita: nel primo anno chiediamo se il loro bambino devia l'occhio e per quanto tempo. Nei primi 3 mesi di vita, alcune deviazioni intermittenti possono rientrare spontaneamente, ma se costanti e persistenti devono obbligatoriamente essere indagate.
Acquisite le tappe dello sviluppo psicomotorio del primo e secondo anno di vita chiediamo se il bimbo cammina sicuro, scende bene le scale, avvicina molto gli oggetti al viso e se a volte "sembra strabico" o presenta il capo inclinato da una parte.
Dal terzo-quarto anno in poi un campanello di allarme sarà invece la cefalea e possiamo indagare se vede bene da lontano e se legge bene la lavagna. Utile potrà essere al pediatra saper se si relaziona bene con i suoi compagni, riesce a giocare in maniera non goffa e se presenta alterazioni comportamentali.
All'**esame obiettivo** vanno ricercati asimmetrie facciali e orbitarie, atteggiamenti anomali del capo (torcicollo oculare, ecc.), anomalie dei movimenti oculari (strabismo, nistagmo,ecc.).
La **valutazione oftalmologica** da parte del pediatra sarà diversa nelle varie età.
Nel primo mese di vita va ricercato il riflesso rosso in quanto permette di valutare non solo la trasparenza dei mezzi diottrici ma la presenza di difetti refrattivi asimmetrici.
Ai bilanci del terzo e sesto mese devono essere valutati i movimenti oculari, i riflessi pupillari e i riflessi corneali (test di Hirschberg). All'ottavo mese il Boel test eseguito per lo screening audiologico sarà utile per la valutazione dei movimenti oculari.
Al bilancio di salute del diciottesimo mese va sottoposto il test di Lang altamente predittivo per lo strabismo, anche se a questa età non è sempre attendibile.
Nel bambino più grande e collaborante, quindi anche già nel corso del bilancio di salute del terzo anno, si può sottoporre al bimbo il Cover test insieme alla valutazione dell'acuità visiva e alla ripetizione del test di Lang.

RICERCA DEI RIFLESSI CORNEALI (TEST DI HIRSCHBERG)

Sempre in penombra ci si pone di fronte al nostro pazientino e si dirige una fonte luminosa (oftalmoscopio o semplice lampadina) sulla sua fronte. Dalle cornee del piccolo paziente vengono riflesse delle immagini luminose puntiformi (Fig. 1).
Il riscontro di un'asimmetria dei riflessi rispetto al margine corneo-congiuntivale segnala, in maniera pressoché inequivocabile, la presenza di strabismo (Fig. 2).

MOVIMENTI OCULARI

Si richiama l'attenzione del bambino su un oggetto (non rumoroso) che viene spostato nel campo visivo, mantenendo fermo il viso del paziente, e si osservano i movimenti oculari nelle direzioni principali (in alto, in basso, a sinistra e a destra).Tra i 7-9 mesi è possibile valutarli durante il Boel test utilizzando il bastone rosso o la girandola.



Figura 1. Riflessi corneali centrati con epicanto (pseudo strabismo).

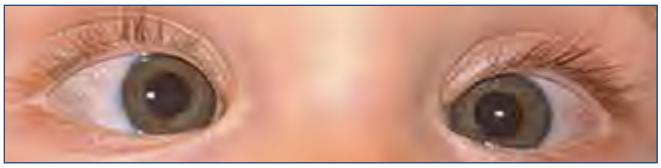

Figura 2. Riflesso corneale destro decentrato temporalmente: esotropia.

TEST DEGLI OCCHI DI BAMBOLA

Si prende il volto del bambino e si ruota verso destra e poi sinistra: se gli occhi non hanno paralisi o restrizioni, vediamo che mentre la testa ruota gli occhi rimangono sul volto dell'esaminatore.

COVER TEST

Cover-uncover test: il bambino è invitato a fissare un oggetto. Un solo occhio viene coperto mentre l'altro è osservato per il movimento. Nessun movimento deve essere individuato se gli occhi sono allineati correttamente, ma se lo strabismo manifesto è presente nell'occhio non occluso, questo si sposta per assumere la fissazione una volta che l'altro occhio, che era fisso sull'oggetto, viene bendato. Si rimuove poi l'occlusione e si guardano eventuali movimenti di rifissazione dell'occhio che viene sbendato. Il test viene poi ripetuto sull'altro occhio.
Cover test alternato: al bambino viene chiesto di fissare un oggetto mentre l'esaminatore alternativamente copre un solo occhio e poi l'altro, avanti e indietro.
Lo stereotest di Lang e il test delle due matite sono stati trattati nel capitolo dell'ambliopia.

QUANDO L'INVIO ALLO SPECIALISTA

- Riflesso rosso anomalo.
- Riflesso pupillare anomalo.
- Nistagmo.
- Anomalie della motilità oculare.
- Dubbia o assente risposta allo stereotest.
- Acuità visiva inferiore a 6 decimi a 3-4 anni o a 9 decimi a 6 anni e oltre, oppure soprattutto quando c'è una differenza di più di 1/10 tra i due occhi.
- Sintomi e/o segni riferibili a patologia oculare (cefalea).
- Posizione anomala del capo.

N.B.: il pediatra deve sempre propendere per la risposta patologica al test qualora il dato sia realmente dubbio.

LA DIAGNOSI ORTOTTICA

Con **strabismo** si identifica una condizione clinica caratterizzata dal mancato allineamento degli assi visivi dei due occhi sull'oggetto fissato. Si distingue in strabismo manifesto (tropia), quando la deviazione degli assi visivi è sempre presente e in strabismo latente (foria), quando la deviazione oculare viene mantenuta latente dal meccanismo della fusione e diventa evidente solo quando quest'ultima viene interrotta (bendando un occhio). In base alla direzione della deviazione, si può avere uno strabismo convergente (esotropia), divergente (exotropia) e verticale (ipertropia o ipotropia).
Lo strabismo può essere concomitante, cioè l'angolo di deviazione rimane costante nelle diverse posizioni di sguardo o incomitante (paralitico o restrittivo) quando l'angolo di deviazione varia in base alla posizione di sguardo.
L'ortottista valuterà il tipo di deviazione, con lo studio della motilità oculare nelle nove posizioni di sguardo e l'esame del cover test, che permette di individuare uno strabismo latente, l'eventuale alternanza dello strabismo e l'occhio prevalentemente affetto.
Per poter quantificare l'angolo di strabismo si esegue il cover test con prismi.
È importante valutare l'eventuale posizione anomala del capo, che il bambino può aver assunto per mantenere l'allineamento degli assi visivi e che può essere deviata lateralmente, verticalmente o inclinata su spalla.
La valutazione dell'integrità della visione binoculare verrà valutata tramite l'esecuzione dello stereotest di Lang o altri test come il Titmus e il TNO. In pazienti più grandi è possibile eseguire il test delle luci di Worth che permette di valutare la presenza di visione binoculare, di soppressione o di diplopia.
Lo schermo di Hess è un esame che permette di valutare la motilità oculare, in particolare in presenza di diplopia ed eventuali muscoli deficitari.
L'ortottista procederà con la valutazione dell'acuità visiva: ottotipi raffiguranti oggetti e animali o rappresenta la lettera E o C per i bimbi in età pre-scolare; ottotipi con le lettere per i bambini di età scolare.

IL TRATTAMENTO DELLO STRABISMO: COSA FA L'OCULISTA

La gestione del bambino strabico prevede vari step:

- assicurare la migliore condizione visiva correggendo eventuali difetti refrattivi. Negli strabismi puramente accomodativi e in alcuni tipi di strabismo divergente può anche essere sufficiente una correzione ottica adeguata per ottenere l'allineamento oculare;
- escludere o prevenire l'ambliopia utilizzando penalizzazioni ottiche (bendaggio, filtri, ecc.) per ottenere l'isoacuità visiva;
- riconoscere gli strabismi che possono beneficiare di trattamenti ortottici (in genere deficit di convergenza e deviazioni divergenti intermittenti);
- correggere chirurgicamente gli strabismi che non hanno risposto a metodi di trattamento conservativi portando a un allineamento oculare soddisfacente.

LA TERAPIA CHIRURGICA

La chirurgia dello strabismo ha finalità funzionali e non estetiche.
Negli strabismi acquisiti, soprattutto quelli che determinano o hanno determinato diplopia, l'obiettivo è eliminare lo strabismo favorendo il ripristino della visione binoculare.
Nelle deviazioni congenite, in cui la visione binoculare non si è mai sviluppata, l'obiettivo è migliorare l'allineamento oculare, da questo deriveranno due aspetti:

- favorire la collaborazione tra i due occhi migliorando così la coordinazione oculo-manuale e oculo-podalica;
- risolvere la componente di tipo sociale, che soprattutto nei bambini in età scolare, può portare a difficoltà nella socialità e nelle relazioni.

La chirurgia dello strabismo prevede procedure di indebolimento (recessioni) e rafforzamento (resezioni) dei muscoli extraoculari. In base all'entità dello strabismo possono essere operati uno o più muscoli di uno o entrambi gli occhi. L'intervento in età pediatrica viene eseguito in anestesia generale e se non sussistono controindicazioni anestesiologiche, il paziente può essere dimesso il giorno stesso.
Per quanto riguarda il *timing* dell'operazione non vi sono indicazioni assolute; l'intervento precoce (prima dei 2 anni di età) potrebbe portare a una migliore performance di collaborazione tra i due occhi ma allo stesso tempo si associa una maggiore probabilità di reintervento (20-30%). Potremmo dire che ogni paziente ha il suo *timing* in base a una serie di fattori come l'entità dell'angolo, la sua variabilità nel tempo e lo sviluppo più o meno simmetrico della funzione visiva.
La procedura chirurgica prevede un'incisione della congiuntiva e l'isolamento del muscolo interessato che a questo punto può essere indebolito (recessione) spostando l'inserzione posteriormente sulla sclera o rafforzato (resezione) tramite l'accorciamento.
Nell'immediato post-chirurgico il paziente può avvertire fastidio e la sensazione di un corpo estraneo che generalmente si risolve in seconda giornata. La terapia post-operatoria prevede l'instillazione di colliri o di unguenti cortisonici e antibiotici.
La correzione dello strabismo è una chirurgia relativamente sicura. Tra le complicanze più frequenti troviamo la sotto o l'ipercorrezione, le dellen corneali e l'infiammazione congiuntivale cronica. Più raramente si possono verificare eventi gravi come la perdita e lo scivolamento posteriore del muscolo e la perforazione sclerale, fino al distacco di retina e l'ischemia del segmento anteriore.

BIBLIOGRAFIA DI RIFERIMENTO

Birch EE, Fawcett S, Stager DR. Why does early surgical alignment improve stereoacuity outcomes in infantile esotropia? J AAPOS. 2000;4:10-14.

Nucci P, Picca M, Marinello R. La valutazione della funzione visiva: linee guida per il pediatra di famiglia. Medico e Bambino pagine elettroniche 2000;3(8).

Serafino M, Granet DB, Kushner BJ, et al. Definition of successful outcomes after surgery for each type of strabismus: a Delphi study. J AAPOS 2021;25:3.e1-3.e5.

Occhio rosso tra infezioni, allergie e autoimmunità

Luisa Galli[1], Roberta Pasqualetti[2], Laura Di Grande[3], Francesca Mori[3], Marzio Masini[3], Cinzia De Libero[2], Ilaria Maccora[4], Luca Varnier[4], Roberto Caputo[2], Gabriele Simonini[4]

[1] Dipartimento di Scienze della Salute, Università di Firenze - Unità di Malattie Infettive, AOU Meyer, Firenze; [2] SOC Oftalmologia Pediatrica, AOU Meyer IRCCS, Firenze; [3] Allergologia, AOU Meyer IRCCS, Firenze; [4] Reumatologia Pediatrica, ERN ReCONNET Center, AOU Meyer IRCCS, Firenze

laurettadg77@gmail.com • francesca.mori@meyer.it • cinzia.delibero@meyer.it • ilaria.maccora@unifi.it • roberto.caputo@meyer.it

Conflitto di interessi
Roberto Caputo e Francesca Mori dichiarano nessun conflitto di interessi.

© Copyright Fondazione dell'Ospedale Pediatrico Anna Meyer Onlus

Open Access
L'articolo è open access e divulgata/o sulla base della licenza CC-BY-NC-ND (Creative Commons Attribuzione – Non commerciale – Non opere derivate 4.0 Internazionale). L'articolo può essere usata/o indicando la menzione di paternità adeguata e la licenza; solo a scopi non commerciali; solo in originale. Per ulteriori informazioni: https://creativecommons.org/licenses/by-nc-nd/4.0/deed.it

LE INFEZIONI OCULARI

Luisa Galli, Roberta Paqualetti

Le infezioni oculari sono una condizione di frequente riscontro in età pediatrica e si manifestano tipicamente con un **occhio rosso**. Le forme cliniche più comuni sono rappresentate dalle congiuntiviti e in percentuale minore dalle cheratiti (infezione della cornea). Il pediatra che per primo approccia a un occhio rosso si troverá più spesso di fronte a una congiuntivite che tenderá a risolversi spontaneamente senza conseguenze visive nel 90% dei casi. Nei casi in cui non vi sia risoluzione spontanea o la sintomatologia induca a sospettare una cheratite il paziente dovrà essere valutato da uno specialista. Arrossamento della congiuntiva

bulbare e secrezione mucopurulenta giallastra che tende far "appiccicare" le palpebre soprattutto al mattino al risveglio in assenza di dolore o disturbo visivo sono tipici delle **congiuntiviti batteriche**.
Nel 70% dei casi il responsabile è l'*Haemophilus influenzae*, ma *Streptococcus pneumoniae, Streptococcus pyogenes, Staphylococcus epidermidis, Moraxella catarrhalis, Pseudomonas aeruginosa* e *Chlamydia* possono rappresentarne la causa. La maggioranza delle congiuntiviti batteriche sono autolimitanti e si risolvono spontaneamente in 7-10 giorni senza richiedere una terapia. Tuttavia il trattamento aiuta a ridurre la durata dell'infezione e a prevenire il contagio. Il trattamento prevede una pulizia accurata del bordo palpebrale e la somministrazione di colliri antibiotici: aminoglicosidi (gentamicina e tobramicina), fluorochinolonici (ciprofloxacina e ofloxacina) e cloramfenicolo. Questi antibiotici risultano efficaci contro batteri gram-negativi e gram-positivi anche se gli aminoglicosidi possono essere intrinsecamente non attivi nei confronti dei gram-positivi (come la tobramicina) o essere associati frequentemente a resistenze come la gentamicina nei confronti di *Staphylococcus aureus* su cui invece i fluorochinolonici risultano attivi essendo antibiotici a largo spettro più attivi nei confronti dei gram-negativi e meno sui gram-positivi. Mantiene un'attivitá ad ampio spettro il cloramfenicolo, grazie allo scarso utilizzo nelle infezioni sistemiche negli ultimi decenni. Meno frequente ma importante è la congiuntivite neonatale (o *Oftalmia Neonatorum*) dovuta a infezione da *Neisseria gonorrhoeae* che richiede l'ospedalizzazione del neonato per terapia endovenosa con cefotaxime, o da *Chlamydia* che richiede terapia topica oculare con tetraciclina collirio e orale con azitromicina. Bruciore oculare o sensazione di corpo estraneo con inizio brusco che interessa inizialmente un solo occhio e diventa bilaterale in 24-48 ore, spesso accompagnato da febbre, linfoadenopatia e infezione del tratto respiratorio superiore sono i sintomi più comuni delle **congiuntiviti virali**. Sono più spesso forme autolimitanti ma molto contagiose: si consiglia infatti l'allontanamento del bambino dalla scuola per 10-14 giorni dall'inizio dei sintomi o finché sono presenti le secrezioni, e norme igieniche quali l'utilizzo strettamente personale di oggetti domestici e indumenti, insieme a un'igiene frequente delle mani e delle superfici di contatto e un trattamento sintomatico con utilizzo di colliri lubrificanti e igiene palpebrale.
Adenovirus, Coxsackie, Coronavirus e *Herpes* sono i microrganismi più spesso coinvolti.
Le forme da virus *Coxsackie* sono sovrapponibili a quelle da *Adenovirus* per modalità di insorgenza e sintomatologia ma alcune possono essere particolarmente aggressive portando alla formazione di pseudomembrane congiuntivali che vanno trattate con colliri corticosteroidei e antibiotici in base al quadro clinico e rimozione meccanica delle pseudomembrane.
Una congiuntivite può essere associata alla presenza di lesioni ombelicate da **mollusco** contagioso della cute perioculare o del bordo palpebrale, in genere monolaterale, la cui terapia consiste nell'escissione della lesione. La congiuntivite da Coronavirus, sconosciuta prima della pandemia del 2020, si manifesta con rossore e lacrimazione ed è presente in circa il 10% dei casi di COVID-19. In presenza di dolore e disturbo visivo più spesso monolaterale si deve sospettare una **cheratite** che si può presentare con infiltrati corneali in circa un terzo dei pazienti 7-10 giorni dopo l'inizio della congiuntivite da adenovirus. In questo caso possono essere usati colliri corticosteroidei a bassa penetrazione per impedire la permanenza delle opacitá corneali causate dagli infiltrati.
La somministrazione di colliri corticosteroidei va evitata nel sospetto di una **cheratite erpetica**, causata in genere dall'HSV 1 (l'HSV 2 è meno frequente e generalmente connatale) che deve essere prontamente riconosciuta e trattata per evitare una seria compromissione della vista a causa della formazione di opacità corneali permanenti. Va eseguita una valutazione oculistica con lampada a fessura e colorazione con fluoresceina (Fig. 1) per individuare le lesioni corneali dendritiche tipiche e possibilmente un tampone oculare per la ricerca del genoma virale con metodica PCR.
La terapia della cheratite erpetica dipende dal tipo di manifestazione clinica e dall'età del paziente e prevede la somministrazione di antivirali topici e sistemici con aciclovir o valaciclovir. Antivirale sistemico come profilassi per un periodo prolungato é previsto per ridurre il

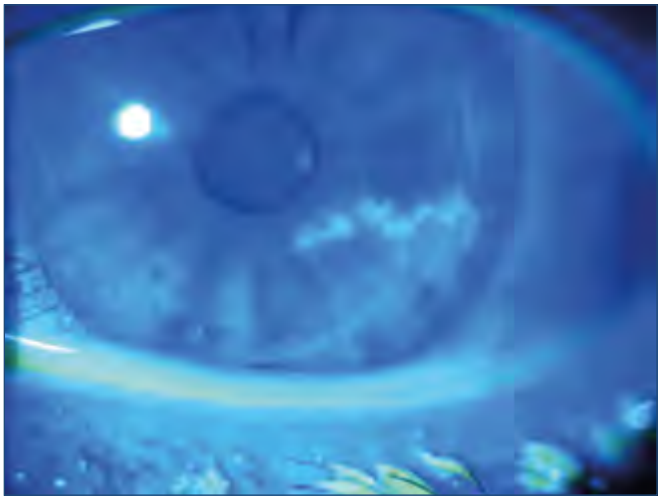

Figura 1. Ulcera corneale dendritica da herpes simplex.

numero di possibili recidive della cheratite erpetica, più frequente in età pediatrica rispetto a quella adulta. La terapia EV è necessaria per le rare forme neonatali o disseminate.
Le **cheratiti batteriche**, fungine e protozoarie sono poco frequenti in età pediatrica e spesso causate da un utilizzo improprio delle lenti a contato, che pur avendo un impiego limitato in questa fascia di età, rappresentano una causa di infezione corneale molto grave. Dolore oculare a rapida insorgenza, iperemia congiuntivale marcata, fotofobia, lacrimazione, disturbo visivo monolaterale richiedono una valutazione oculistica immediata per una diagnosi e una terapia tempestive per evitare danni permanenti. Lo *Pseudomonas* e l'*Acantamoeba* sono i principali responsabili e il trattamento prevede l'uso di antibiotici topici, mentre in caso di cheratiti fungine o da *Acantamoeba* sono previsti protocolli specifici di terapia topica e sistemica.
Una complicanza non frequente ma temibile delle infezioni oculari, soprattutto nei bambini più piccoli, è la cellulite orbitaria che talvolta può richiedere l'ospedalizzazione del bambino per opportuna terapia sistemica endovenosa, rappresentando questa forma una emergenza oculistica.

BIBLIOGRAFIA

Liu SH, Kuo IC. Topical antibiotics and artificial tears associated with reduced infective-conjunctivitis symptoms. J Pediatr 2023;261:113320.

Sebastian T, Durfee J, Wittmer N, et al. Reducing Ophthalmic Antibiotic Use for Non-severe Conjunctivitis in Children. J Pediatric Infect Dis Soc 2023;12:496-503.

Sibley D, Larkin DFP. Update on Herpes simplex keratitis management. Eye (Lond) 2020;34:2219-2226.

LE CONGIUNTIVITI ALLERGICHE

Laura Di Grande, Francesca Mori,
Cinzia De Libero, Marzio Masini

Le congiuntiviti allergiche rappresentano un problema diffuso nei bambini e ragazzi, queste colpiscono infatti fino al 30% della popolazione pediatrica [1].
Il meccanismo patogenetico che sottende a queste forme è di ipersensibilità, la quale può essere di tipo IgE-mediato, come nel caso delle congiuntiviti allergiche stagionali e perenni, non IgE-mediato (come, ad es., la congiuntivite giganto-papillare) o mista: ne è un esempio la cheratocongiuntivite Vernal (VKC). In base a clinica e patogenesi possiamo distinguere infatti 4 forme cliniche.

Figura 2. Edema palpebrale ed arrossamento oculare in corso di congiuntivite allergica.

Congiuntivite allergica

La forma di più frequente riscontro ambulatoriale.
La congiuntivite allergica si scatena, nei soggetti sensibilizzati, a seguito di una reazione allergica di tipo 1 (IgE-mediata) dopo il contatto tra allergene e la congiuntiva del paziente, con rilascio di mediatori (principalmente istamina e leucotrieni) [2] e comparsa dei tipici segni e sintomi (Fig. 2):

- iperemia congiuntivale bilaterale senza essudato;
- prurito oculare;
- lacrimazione;
- edema palpebrale.

Questa forma si associa frequentemente ad altre manifestazioni di natura atopica, come la rinite allergica, la dermatite atopica, l'asma allergico.
Sulla base della tempistica di comparsa e della durata dei sintomi, la congiuntivite allergica può configurarsi in due varianti: la **congiuntivite allergica stagionale** (*Seasonal Allergic Conjunctivitis*, SAC) e la **forma perenne** (*Perennial Allergic Conjunctivitis*, PAC).
Nella forma **stagionale** gli allergeni implicati sono pollini di piante e alberi, i cui differenti periodi di pollinazione determinano corrispondenti periodi di riacutizzazione dei sintomi oculari: ad esempio, per quanto riguarda il centro Italia, sono periodi ad alta concentrazione pollinica gennaio-marzo per il cipresso, marzo-luglio per le graminacee, aprile-settembre per la parietaria [3].
Nella forma **perenne**, invece, i sintomi si presentano durante tutto il corso dell'anno, con o senza periodi di maggiore riesacerbazione. In questi casi gli allergeni implicati sono persistentemente presenti: acari della polvere, pelo di animali, muffe.
La diagnosi si basa sull'anamnesi (atopia, contesto abitativo del paziente, durata e periodo di insorgenza dei sintomi) e sulla clinica (sintomi e segni tipici delle congiuntiviti allergiche); utile l'esecuzione di test diagnostici in vivo e in vitro:

- test cutanei (*skin prick test*, SPT) con estratti dei principali allergeni inalanti (Fig. 3);

Figura 3. Esecuzione degli Skin Prick Test.

- esami ematici per valutare la presenza di IgE specifiche sieriche.

La positività dei suddetti esami indica una sensibilizzazione, da considerare sulla base della clinica e della temporizzazione dei sintomi (stagionalità).
In occasione della **valutazione oculistica** l'esame alla lampada a fessura evidenzia chemosi congiuntivale, ipertrofia papillare e/o follicolosi congiuntivale.
La **terapia** per la congiuntivite allergica, stagionale o perenne, consiste in primo luogo nell'evitare il contatto con l'allergene implicato: manovre comportamentali come l'igiene dell'ambiente abitativo del paziente allergico ad acari, l'evitamento dell'esposizione ad alte concentrazioni di pollini nei periodi di maggiore diffusione (utile la consultazione di bollettini pollinici). Altre manovre da adottare sono l'utilizzo di lacrime artificiali, impacchi freddi.
In caso di sintomatologia resistente ai provvedimenti sopraelencati la terapia di prima scelta è la somministrazione di cicli di **colliri antistaminici**, come ketotifene od olopatadina [4]. Un periodo di terapia della durata di 10-15 giorni è raccomandato per valutarne l'efficacia. Cicli di collirio antistaminico possono essere ripetuti durante il periodo di riacutizzazione dei sintomi, al bisogno.
L'utilizzo di **antistaminici orali** è raccomandato nei pazienti che presentano, ad esempio, associazione con rinite allergica, o scarso controllo dei sintomi oculari con la sola terapia antistaminica topica. Sono consigliati antistaminici di nuova generazione, come la desloratadina e la levocetirizina, con minor rischio di sedazione.
I **corticosteroidi topici** possono essere utilizzati in caso di mancata risposta alla terapia sopramenzionata e solo a seguito di valutazione oculistica specialistica, in quanto la mancata risposta alle sopracitate terapie necessita una rivalutazione della diagnosi di SAC o PAC.
Una valutazione oculistica è consigliata, per lo stesso motivo, in un paziente con sospetta SAC/PAC isolata, anche prima dell'inizio di una **immunoterapia specifica** (*Allergen Immunotherapy*, AIT) [5], nel caso venga individuato un allergene verosimilmente responsabile della sintomatologia.
Sono infatti scarse le evidenze dell'efficacia dell'AIT nelle forme di congiuntivite da ipersensibilità diverse da SAC/PAC.

Cheratocongiuntivite Vernal

La cheratocongiuntivite Vernal (VKC) è una patologia oculare cronica generalmente bilaterale tipica dell'età pediatrica che colpisce prevalentemente bambini che vivono in climi caldi e soleggiati [6]; si presenta, inizialmente, con sintomi simili a quelli della congiuntivite allergica, come iperemia, prurito oculare e lacrimazione, ma a cui si aggiungono caratteristiche più peculiari come la sensazione di corpo estraneo e la fotofobia [7].
I fattori scatenanti in questa patologia sono principalmente stimoli fisici: in primo luogo la luce solare, oltre al vento, esposizione a luci alogene e dispositivi elettronici (pc, tablet, smartphone).
Il 50% circa dei pazienti affetti da VKC presenta sensibilizzazione allergica, che può avere un ruolo patogenetico e clinico per questi pazienti.
La VKC ha andamento tipicamente stagionale, con riacutizzazioni primaverili ma che, differentemente dalla SAC, peggiorano nei mesi estivi, in relazione alla presenza dei suddetti stimoli fisici (luce solare). La forma stagionale è la più frequente, con sintomi che si risolvono spontaneamente nel periodo autunnale; esiste una forma perenne (13,5%), in cui la VKC è presente tutto l'anno.
Per una diagnosi definitiva è necessaria la **valutazione oculistica**.
I segni oculari riscontrabili dall'oculista mediante esame alla lampada a fessura sono l'iperemia congiuntivale, la presenza di ipertrofia papillare (segni aspecifici), di

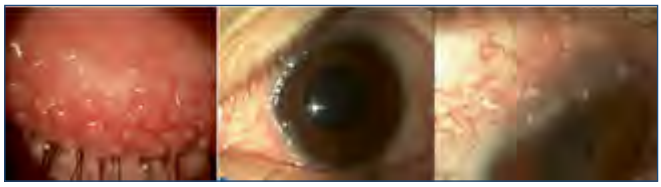

Figura 4. A sinistra: papille giganti sulla congiuntiva tarsale superiore dopo eversione della palpebra. Al centro e a destra: noduli limbari con a destra in evidenza i noduli biancastri di Trantas.

papille giganti e papille corneali (segni patognomonici di VKC) [8].
Le papille giganti visibili all'eversione palpebrale nella congiuntiva tarsale superiore (diametro > 3 mm), hanno il tipico aspetto ad "acciottolato romano". Talvolta si può evidenziare il tipico muco filamentoso (Fig. 4).
Le papille corneali sono infiltrati infiammatori visibili al limbus corneale, e si presentano come dei rilievi di aspetto gelatinoso; talvolta si associano a noduli biancastri, i patognomonici noduli di Horner-Trantas.
La terapia si avvale, inizialmente, di brevi cicli di colliri steroidei, che sono rapidamente efficaci [9]. Dopo la sospensione degli steroidi topici, tuttavia, si assiste a una rapida ricomparsa dei sintomi. I colliri cortisonici se somministrati per lunghi periodi possono dare importanti effetti collaterali: aumento della pressione oculare, cataratta, infezioni.
I colliri antistaminici non sono efficaci salvo che in casi iniziali o estremamente lievi; questo permette di porre facilmente diagnosi differenziale con le PAC e SAC, che rispondono brillantemente.
È necessaria quindi l'impostazione di una terapia di fondo con colliri immunosoppressori come ciclosporina o tacrolimus, che al contrario dei colliri cortisonici, anche a seguito di somministrazioni prolungate non sono gravati da effetti avversi locali né sistemici [10,11]. Questi colliri vengono prodotti come preparazioni galeniche in lacrime artificiali, soluzione alcolica od oleosa presso farmacie specializzate. Recentemente è disponibile anche un collirio con ciclosporina allo 0,1% in soluzione cationica, approvato per le forme gravi di VKC [12].
Importanti sono anche accorgimenti comportamentali come l'utilizzo di occhiali da sole e cappellini, l'utilizzo di lacrime artificiali, l'evitamento di allergeni inalanti noti.
In caso di mancato o ritardato inizio di un'adeguata terapia, la VKC può causare serie complicanze permanenti, con compromissione dell'acuità visiva.
La complicanza più frequente è costituita da ulcere corneali a scudo (Fig. 5), lesioni superficiali di forma ovalare localizzate generalmente nella parte superiore della cornea. La terapia di queste complicanze si avvale di terapia medica (collirio con cortisonico e antibiotico, cortisonico sistemico per brevi periodi) o chirurgica (scraping corneale nelle forme più gravi).
Altra complicanza della VKC è il keratocono (assottigliamento della cornea con deformazione a cono), da strofinamento.
Prognosi: solitamente la VKC va incontro a risoluzione con la pubertà [7].

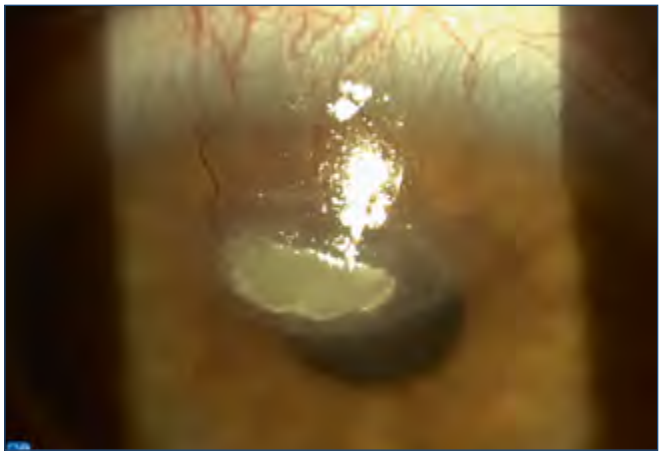

Figura 5. Ulcera corneale a scudo in corso di Vernal.

Congiuntivite gigantopapillare

Questa forma di congiuntivite si associa all'utilizzo cronico di lenti a contatto o alla presenza di altri corpi estranei a livello congiuntivale [13].
Lo stimolo irritativo costante porta a una persistente risposta infiammatoria, responsabile dei sintomi soggettivi (prurito, visione appannata, sensazione di corpo estraneo) e oggettivi (papille giganti) tipici di questa patologia. A differenza delle altre forme di congiuntivite, dopo rimozione del corpo estraneo (solitamente lenti a contatto) la sintomatologia si risolve in tempi brevi, solo in rari casi sono necessari lacrime artificiali, colliri antistaminici o eccezionalmente brevi cicli di colliri cortisonici.

Cheratocongiuntivite atopica (AKC)

Patologia oculare cronica su base allergica (non IgE-mediata) che colpisce pazienti con dermatite atopica (spesso con coinvolgimento palpebrale) e altre patologie dello spettro atopico [14]; si manifesta con prurito, bruciore, fotofobia e sensazione di corpo estraneo.
Come la PAC e la VKC, l'AKC ha un decorso cronico, ad andamento però più frequentemente persistente, con sintomi di intensità meno variabile da una stagione all'altra; l'età di esordio è inoltre più avanzata (più frequente nella 2°-3° decade). La secrezione oculare è presente sia nella VKC che nell'AKC, tuttavia quella che caratterizza la VKC è densa, filamentosa, mentre la secrezione oculare nell'AKC è più acquosa e fluida.
Papille tarsali sono riscontrabili sia nella VKC che nell'AKC, tuttavia nell'AKC queste sono prevalentemente inferiori.
Il compito del Pediatra è quello di porre il sospetto clinico e di conoscere le caratteristiche differenziali delle varie forme riassunte in Tabella I in modo da indirizzare il bambino dallo specialista oculista e/o allergologi di riferimento.

Tabella I. Caratteristiche principali delle congiuntiviti allergiche (adattato da Patel et al., 2018).

	Congiuntivite allergica stagionale/perenne	Cheratocongiuntivite Vernal	Cheratocongiuntivite atopica (AKC)	Congiuntivite gigantopapillare
Decorso clinico	Stagionale o perenne con riacutizzazioni stagionali	Primaverile + estiva, raramente perenne	Cronica con riesacerbazioni intermittenti	Risoluzione con eliminazione agenti scatenanti
Patogenesi	Degranulazione mastocitaria IgE-mediata	Ipersensibilità: linfociti Th2, eosinofili, mastcellule	Ipersensibilità tipo IV: linfociti Th1	Irritazione meccanica
Clinica	Iperemia, lacrimazione, chemosi, prurito	Prurito, essudato filamentoso, papille ad acciottolato tarsali, coinvolgimento corneale	Eczema delle palpebre, papille tarsali inferiori, prurito	Papille giganti tarsali superiori, prurito, sensazione di corpo estraneo
Fattori predisponenti/ epidemiologia	Sensibilizzazioni allergeni inalanti (PAC: acari, animali; SAC: pollini) M = F Età: > 3 anni	Climi caldi e secchi, possibile ruolo allergeni ambientali M > F Età: 4-16	Anamnesi personale o familiare di dermatite atopica M > F Adulti	Uso di lenti a contatto, corpi estranei congiuntivali M = F Tutte le età

BIBLIOGRAFIA

1. *Leonardi A, Castegnaro A, Valerio ALG, et al. Epidemiology of allergic conjunctivitis: clinical appearance and treatment patterns in a population-based study. Curr Opin Allergy Clin Immunol 2015;15:482-488.*
2. *Villegas BV, Benitez-Del-castillo JM. Current Knowledge in Allergic Conjunctivitis. Turk J Ophthalmol 2021;51:45.*
3. *Dupuis P, Prokopich CL, Hynes A, et al. A contemporary look at allergic conjunctivitis. Allergy Asthma Clin Immunol 2020;16:5.*
4. *Bielory L, Meltzer EO, Nichols KK, et al. An algorithm for the management of allergic conjunctivitis. Allergy Asthma Proc 2013;34:408-420.*
5. *O'Brien TP. Allergic conjunctivitis: an update on diagnosis and management. Curr Opin Allergy Clin Immunol 2013;13:543-549.*
6. *Bremond-Gignac D, Donadieu J, Leonardi A, et al. Prevalence of vernal keratoconjunctivitis: A rare disease? BR J Ophthalmol 2008;92:1097-1102.*
7. *Kumar S. Vernal keratoconjunctivitis: A major review. Acta Ophthalmol 2009;87:133-147.*
8. *Vichyanond P, Pacharn P, Pleyer U, et al. Vernal keratoconjunctivitis: A severe allergic eye disease with remodeling changes. Pediatr Allergy Immunol 2014;25:314-322.*
9. *Ghiglioni DG, Zicari AM, Parisi GF, et al. Vernal keratoconjunctivitis: An update. Eur J Ophthalmol 2021;31:2828-2842.*
10. *Pucci N, Caputo R, di Grande L, et al. Tacrolimus vs. cyclosporine eyedrops in severe cyclosporine-resistant vernal keratoconjunctivitis: A randomized, comparative, double-blind, crossover study. Pediatr Allergy Immunol 2015;26:256-261.*
11. *Caputo R, Marziali E, de Libero C, et al. Long-Term Safety and Efficacy of Tacrolimus 0.1% in Severe Pediatric Vernal Keratoconjunctivitis. Cornea 2021;40:1395-1401.*
12. *Caputo R, Di Grande L, de Libero C, et al. Efficacy of a cationic emulsion of cyclosporine in moderate vernal keratoconjunctivitis. Cornea 2023 Sep 25.*
13. *Kenny SE, Tye CB, Johnson DA, et al. Giant papillary conjunctivitis: A review. Ocul Surf 2020;18:396-402.*
14. *Chen JJ, Applebaum DS, Sun GS, et al. Atopic keratoconjunctivitis: A review. J Am Acad Dermatol 2014;70:569-575.*

LE UVEITI: L'OCULISTA E IL REUMATOLOGO A BRACCETTO

Ilaria Maccora, Luca Varnier, Cinzia de Libero, Roberto Caputo, Gabriele Simonini

Introduzione

L'uveite è una malattia infiammatoria che coinvolge l'uvea, strato altamente vascolarizzato dell'occhio. Secondo la *Standardization of the Uveitis Nomenclature* (SUN), l'uveite viene attualmente classificata in base alla sede anatomica (anteriore, intermedia, posteriore o panuveite), e/o alle caratteristiche dell'esordio, alla sua durata e al suo decorso.

L'uveite in età pediatrica rappresenta il 2-14% di tutti i casi di uveite, con un'incidenza di 4,3 per 100.000 e una prevalenza di 27,9 per 100.000. Esse costituiscono una grande sfida sia per la diagnosi che per il trattamento dovuta alla grande variabilità di presentazioni cliniche e per la difficoltà a esaminare gli occhi a causa dell'età dei piccoli pazienti che talvolta sono poco collaboranti. Inoltre la cronicità di queste forme porta a un rischio elevato di complicanze tra cui l'ambliopia con severa morbilità oculare e perdita di visione nel 25-33% dei casi.

Eziologia

Nei paesi sviluppati l'uveite è più frequentemente non infettiva (UNI), tra cui l'uveite cronica idiopatica e l'uveite associata all'artrite idiopatica giovanile (AIG) che insieme costituiscono il 70-80% di tutte le uveiti infantili.Di queste, l'AIG è la malattia reumatica cronica più frequente nell'infanzia, che tipicamente è complicata nel 20% dei casi da un'uveite cronica asintomatica anteriore.Al contrario, nei paesi in via di

Tabella II. Lista di possibili cause di uveite in età pediatrica.

Categoria	Sottocategoria	Malattie specifiche
Uveiti infettive	Virali	Herpes virus (HSV1,2, VZV, CMV, EBV), adenovirus, rosolia, HIV
	Batteriche	*Mycobacterium tuberculosis* e *atypical Mycobacterium*, *Sifilides*, malattia di Lyme, *Streptococcus*, *Bartonella henselae*
	Micotiche	*Aspergillus, Blastomicosis, Criptococcosis, Candidiasis, Coccidiomicosis*
	Parassitarie	*Toxoplasmosis, Toxocariasis, Cisti cercosis, Pneumocistis carini*
Non-infettive *Uveitis* Immuno-mediate	Uveite idiopatica	Distinta sulla base della sede anatomica: anteriore, intermedia, posteriore e panuveiti
	Associate a malattie sistemiche autoimmuni	AIG Behçet Sarcoidosi Sindrome di Sjogren VKH IBD Malattia di Kawasaki Connetivite mista TINU Lupus eritematoso sistemico Sclerosi multipla
	Malattie autoinfiammatorie	FMF, CAPS, ADNIV, *Blau Syndrome*, HA20, *ROSAH Syndrome*, *NLRC4-Related Disease*, *Interferonopathies*, MVK, TRAPS, SIFD, APLAID
	Altre	Reazione a farmaci, *Birdshot Chorioretinopathy*, *Sympathetic Ophthalmopathy*
Masquerade Syndrome	*Masquerade Syndrome*: maligne	Tumori intraoculari (come retinoblastoma), leucemia, linfoma
	Masquerade Syndrome: non maligne	Distacco di retina, *Radiation Retinopathy*, *Coat Syndrome*, *Inherited Retinal Degeneration*

sviluppo, le infezioni, come ad esempio la toxoplasmosi e la toxocariasi o la tubercolosi, sono le principali cause di uveite pediatrica (fino al 50-55% di tutti i casi). Contrariamente alle forme reumatologiche, si osserva più comunemente un coinvolgimento dell'occhio posteriore. Tra le altre cause frequenti di malattia sistemica associate a uveite da ricordare sicuramente sono la malattia di Behçet, la sarcoidosi e le vasculiti, ma non solo (Tab. II).
Infine, il processo di diagnosi differenziale deve tenere presente un gruppo di condizioni, chiamate *Masquerade Syndromes*, che sono patologie oculari che simulano un'uveite cronica idiopatica ma che sottendono altre patologie di natura non infiammatoria.
Una pronta esclusione di questo specifico sottogruppo di malattie è auspicabile, evitando così qualsiasi ritardo diagnostico e prevedendo un possibile deterioramento prognostico.

Approccio diagnostico

La storia del paziente, un esame obiettivo completo, insieme a degli esami del sangue, incluso un pannello infettivo, personalizzato sulle caratteristiche dell'uveite e dell'epidemiologia del paese considerato, e un pannello autoimmune sono l'approccio chiave nell'affrontare l'uveite infantile (Tab. III).
La valutazione delle caratteristiche dell'uveite è fondamentale per guidare la diagnosi finale e il relativo trattamento più appropriato. Pertanto, un esame oculare completo, nonostante le ovvie difficoltà di esecuzione nel bambino, risulta assolutamente necessario per valutare il sito specifico di infiammazione e la gravità dell'uveite.
La visita oculistica deve essere il più possibile completa, questa prevede la misurazione dell'acuità visiva, l'esame della motilità oculare, la misurazione della pressione oculare, l'esame con lampada a fessura (LAF) e il fondo oculare.
L'esame con LAF rappresenta un esame fondamentale per identificare la presenza di attività in camera anteriore mediante il riscontro di cellule infiammatorie e/o la presenza di proteine e di precipitati endoteliali. Si possono inoltre evidenziare alcune complicanze quali la cheratopatia a bandelletta, le sinechie-iridolenticolari, la cataratta, l'ipopion (Fig. 6).

Tabella III. Esami proposti per valutare i pazienti con uveite pediatrica.

Tipo di esame	Valutazioni specifiche
Anamnesi	Storia familiare (autoimmunità, genetica, infezioni) Anamnesi remote e prossime (febbre ricorrente, perdita di peso, infezioni recenti, viaggi, dolore articolare, disfunzione renale o epatica, alterazioni alvo, aftosi orale o genitale, rash cutanei…)
Test di laboratorio	*Work-up* infettivo sulla base dell'area geografica Emocromo con formula, indici di infiammazione (CRP, ESR), funzionalità epatica (AST, ALT, coagulazione, albumina), renale (creatinina ed esame delle urine), *beta2microglobulin* nelle urine, dosaggio delle immunoglobuline (IgG, IgA, IgM), livelli di linfociti, *angiotensin convertising enzyme* (ACE), *chitotriosidasis*, C3, C4 Specifici esami per l'autoimmunità: ANA, ANCA, HLA B27, HLA B51. Se ANA positività *espanderes* con ENA e anti-DsDNA
Esame obiettivo generale	Un completo esame obiettivo generale che include la cute, il cuore, l'apparato respiratorio, l'addome con gli organi ipocondriaci, la valutazione articolare, la presenza di linfoadenopatia e di ulcere orali
Esame obiettivo oculare	Clinico: motilità oculare, stato della congiuntiva, la risposta pupillare alla stimolazione luminosa, l'acuità visiva, la pressione intraoculare Oftalmoscopia diretta e indiretta per valutare i nervi ottici, la cataratta, le sinechie posteriori, lo stato del vitreo e della retina Lampada a fessura Campo visivo *Optical Coherence Tomography* (OCT) per valutare il disco ottico e la macula Fluoro-angiografia Retinoscopia *Autofluorescence* *Laser Flare Photometry* (LFP) AS-OCT UWFFA

Figura 6. Da in alto a sinistra in senso orario: cellularità e flare, precipitati endoteliali, cataratta con cheratopatia a bandelletta, e ipopion.

L'esame OCT (Topografia Ottica Computerizzata) è un esame strumentale non invasivo molto utilizzato nella pratica clinica delle uveiti che ci permette di evidenziare eventuali complicanze maculari (edema maculare cistoide (Fig. 7), distacco epitelio pigmentato) e alterazioni dello spessore e del numero delle fibre nervo ottiche.

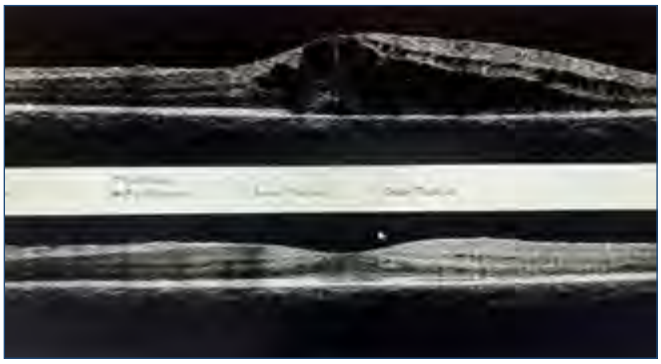

Figura 7. Edema maculare cistoide visualizzato tramite OCT.

Esami "gold standard" nella diagnosi e nel monitoraggio di forme di uveiti posteriore sono la fluorangiografia (FAG) e l'angiografia con verde indocianina (ICGA) che prevedono la somministrazione endovenosa di un mezzo di contrasto.

Eziopatogenesi

L'eziopatogenesi dell'UNI comprende una complessa interazione tra genetica, epigenetica e ambiente, che porta a un'attivazione non controllata principalmente dell'immunità adattiva (cellule Th1, Th17 e cellule B), con conseguente secrezione di diverse citochine, tra cui IL17, IL6, IL10, IL12, IL2, IFNγ, TNFα, IL23 e chemochine come proteine CXCL8 CXCL10, S100.

Fattori di rischio genetici

Diversi fattori di rischio genetici sono stati pubblicati finora per specifici sottotipi di uveite, alcuni sono estremamente noti come HLA-B27 per l'uveite anteriore sintomatica, o HLA-B51 per la malattia di Behçet o HLA-A29 per la corioretinopatia tipo Birdshot.

Fattori di rischio non genetici e predittori del decorso di malattia

Sottotipi specifici di AIG (oligoarticolare o poliarticolare RF negativo, psoriasico) hanno il più alto rischio di sviluppo di uveite, così come un'età precoce all'esordio dell'AIG o positività anticorpi anti nucleo (ANA) o VES elevata. Tuttavia, all'analisi multivariata, solo la giovane età (< 7 anni o < 3 anni all'esordio dell'AIG in base allo studio considerato) e la positività ANA sono predittori indipendenti dello sviluppo dell'uveite. Inoltre, un'elevata attività di malattia persistente risulta un importante predittore dello sviluppo dell'uveite. Bassi livelli di vitamina D e concomitante malattia allergica possono avere un ruolo indipendente nello sviluppo dell'uveite nei bambini con AIG. Nell'ambito del decorso di malattia, l'età avanzata all'esordio dell'AIG, la breve durata tra l'AIG e l'insorgenza dell'uveite, l'alto grado delle cellule della camera anteriore (AC), la scarsa acuità visiva e i corticosteroidi topici sono predittori negativi del decorso dell'uveite; al contrario, l'inizio precoce di adalimumab è un predittore di decorso positivo della malattia. L'uveite idiopatica, il raggiungimento dell'inattività entro 6 mesi dall'inizio della terapia sistemica e l'uso di anti-TNFα sono stati riportati come predittori di una persistente remissione dopo la sospensione della terapia. Il tempo per raggiungere l'inattività, piuttosto che la durata del trattamento, può prevedere una diversa durata della remissione dell'uveite dopo la sospensione della terapia. Molti studi intriganti si stanno concentrando sull'identificare marcatori bioumorali (tra cui S100A12, IL-8, sICAM-1 per citarne alcuni) di infiammazione a livello lacrimale e umor acqueo, con risultati promettenti.

Le 3 W del trattamento: *when to start, what to start, when to stop*

Le raccomandazioni principali e più recenti sono concordi per un approccio step-up (Fig. 8), iniziando con glucocorticoidi topici o sistemici, a seconda della posizione anatomica dell'uveite e della sua gravità. In caso di uveite refrattaria a tali terapie, si raccomanda un trattamento sistemico, iniziando con i DMARDs (*Disease Modifying Anti-Rheumatic Drugs*), in particolare il methotrexate.

Tuttavia, in caso di fattori prognostici sfavorevoli, si raccomanda l'utilizzo immediato di farmaci biologici anti-TNFα, tra cui l'adalimumab (ADA) che è considerato il farmaco di prima scelta.

Qualora non si osservasse il controllo di malattia con tale farmaco (20-30% dei casi), non vi è attualmente accordo su quale sia la scelta terapeutica successiva, se un altro inibitore del TNF o l'utilizzo di un'altra classe di farmaci biologici, come il tocilizumab (anti-IL6), o l'abatacept (antagonista CTLA4), il rituximab (antiCD20), il canakinumab (anti-IL1). Risultati promettenti provengono dal mondo degli adulti sull'uso di inibitori degli inibitori JAK per il trattamento di malattie autoimmuni, tra cui l'uveite associata a AIG, a cheratocongiuntivite

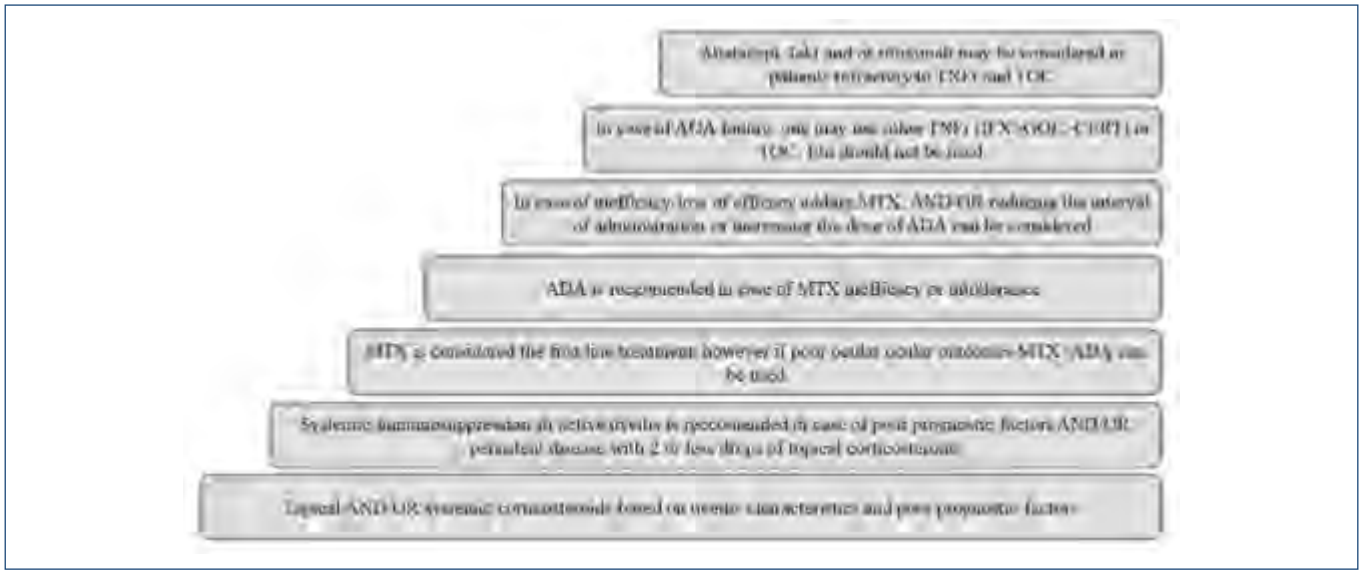

Figura 8. Algoritmo del trattamento delle uveiti non infettive pediatriche.

Vernal (VKC) e a malattia di Behçet. Inoltre, è stato pubblicato uno studio randomizzato controllato (RCT) sull'uso di tofacitinib per il trattamento dell'AIG, dove ha mostrato che nessuno dei pazienti ha avuto una recidiva di uveite.
Sebbene le attuali linee guida raccomandino di iniziare un trattamento sistemico dopo 3 mesi di attività infiammatoria persistente, diversi studi condotti nell'AIG suggeriscono che la somministrazione precoce di un trattamento sistemico biologico potrebbe essere utile per velocizzare i tempi di controllo della malattia.
Riguardo la durata del trattamento, vari esperti raccomandano di continuare la terapia per almeno 18-24 mesi dopo il raggiungimento di una condizione di inattività infiammatoria, per poi procedere alla sospensione del farmaco.
Uno studio recente ha evidenziato che i pazienti con UNI tipicamente recidivano più frequentemente nei primi 12 mesi dopo la sospensione del farmaco; pertanto, appare assolutamente indicato e indispensabile un attento monitoraggio con valutazioni oculistiche periodiche, a cadenza bimensile, dopo la sospensione del farmaco.

Conclusioni

L'uveite pediatrica mostra diverse eziologie; è necessario, pertanto, un approccio multidisciplinare per impostare di conseguenza un corretto *work-up* e quindi iniziare il trattamento specifico. Stabilita l'eziopatogenesi non infettiva, essenziale è una stretta collaborazione tra il reumatologo e l'oculista che permette di instaurare la terapia appropriata e di modularla in base a un follow-up stretto nelle recidive.

BIBLIOGRAFIA DI RIFERIMENTO

Angeles-Han ST, Ringold S, Beukelman T, et al. 2019 American College of Rheumatology/Arthritis Foundation Guideline for the Screening, Monitoring, and Treatment of Juvenile Idiopathic Arthritis-Associated Uveitis. Arthritis Rheumatol 2019;71:864-877.

Foeldvari I, Maccora I, Petrushkin H, et al. New and updated recommendations for the treatment of juvenile idiopathic arthritis associated uveitis and idiopathic chronic anterior uveitis. Arthritis Care Res (Hoboken) 2023;25:975-982.

Jabs DA, Nussenblatt RB, Rosenbaum JT. Standardization of uveitis nomenclature for reporting clinical data. Results of the First International Workshop. Am J Ophthalmol 2005;140:509-516.

Kimura Y, Schanberg LE, Tomlinson GA, et al. Optimizing the Start Time of Biologics in Polyarticular Juvenile Idiopathic Arthritis: A Comparative Effectiveness Study of Childhood Arthritis and Rheumatology Research Alliance Consensus Treatment Plans. Arthritis Rheumatol 2021;73:1898-1909.

Li AS, Velez G, Darbro B, et al. Whole-Exome Sequencing of Patients With Posterior Segment Uveitis. Am J Ophthalmol 2021;221:246-259.

Maccora I, Abu Rumeileh S, Curci F, et al. Tocilizumab and Abatacept for the Treatment of Childhood Chronic Uveitis: A Monocentric Comparison Experience. Front Pediatr 2022;10:851453.

Maccora I, Fusco E, Marrani E, et al. Changing evidence over time: updated meta-analysis regarding anti-TNF efficacy in childhood chronic uveitis. Rheumatology (Oxford) 2021;60:568-587.

Maccora I, Guly C, de Libero C, et al. Childhood Chronic Idiopathic Uveitis in a Multicentre International Cohort. Ocul Immunol Inflamm 2023 Feb 21:1-10.

Maccora I, Marrani E, Mastrolia MV, et al. Ocular involvement in monogenic autoinflammatory disease. Autoimmun Rev 2021;20:102944.

Maccora I, Marrani E, Pagnini I, et al. Challenges and management of childhood noninfectious chronic uveitis. Expert Rev Clin Immunol 2023;19:599-611.

Nordal E, Rypdal V, Christoffersen T, et al. Incidence and predictors of Uveitis in juvenile idiopathic arthritis in a Nordic long-term cohort study. Pediatr Rheumatol Online J 2017;15:66.

Quartier P, Baptiste A, Despert V, et al. ADJUVITE: a double-blind, randomised, placebo-controlled trial of adalimumab in early onset, chronic, juvenile idiopathic arthritis-associated anterior uveitis. Ann Rheum Dis 2018;77:1003-1011.

Ramanan AV, Dick AD, Guly C, et al. Tocilizumab in patients with anti-TNF refractory juvenile idiopathic arthritis-associated uveitis (APTITUDE): a multicentre, single-arm, phase 2 trial. Lancet Rheumatol 2020;2:e135-e141.

Ramanan AV, Dick AD, Jones AP, et al. Adalimumab plus Methotrexate for Uveitis in Juvenile Idiopathic Arthritis. N Engl J Med 2017;376:1637-1646.

Ramanan AV, Guly CM, Keller SY, et al. Clinical effectiveness and safety of baricitinib for the treatment of juvenile idiopathic arthritis-associated uveitis or chronic anterior antinuclear antibody-positive uveitis: study protocol for an open-label, adalimumab active-controlled phase 3 clinical trial (JUVE-BRIGHT). Trials 2021;22:689.

Ravelli A, Martini A. Juvenile idiopathic arthritis. Lancet 2007;369:767-778.

Simonini G, Bracaglia C, Cattalini M, et al. Predictors of Relapse after Discontinuing Systemic Treatment in Childhood Autoimmune Chronic Uveitis. J Rheumatol 2017;44:822-826.

Simonini G, Ferrara G, Pontikaki I, et al. Flares After Withdrawal of Biologic Therapies in Juvenile Idiopathic Arthritis: Clinical and Laboratory Correlates of Remission Duration. Arthritis Care Res (Hoboken) 2018;70:1046-1051.

Simonini G, Paudyal P, Jones GT, et al. Current evidence of methotrexate efficacy in childhood chronic uveitis: a systematic review and meta-analysis approach. Rheumatology (Oxford) 2013;52:825-831.

Simonini G, Taddio A, Cattalini M, et al. Prevention of flare recurrences in childhood-refractory chronic uveitis: an open-label comparative study of adalimumab versus infliximab. Arthritis Care Res (Hoboken) 2011;63:612-618.

Tappeiner C, Klotsche J, Sengler C, et al. Risk Factors and Biomarkers for the Occurrence of Uveitis in Juvenile Idiopathic Arthritis: Data From the Inception Cohort of Newly Diagnosed Patients With Juvenile Idiopathic Arthritis Study. Arthritis Rheumatol 2018;70:1685-1694.

Parassitosi palpebrali: gestione multidisciplinare del territorio di confine in età pediatrica

Barbara Zamma Gallarati[1], Teresa Oranges[2], Cesare Filippeschi[2]

[1] SOC Oftalmologia, AOU Meyer IRCCS, Firenze;
[2] Dermatologia, AOU Meyer IRCCS, Firenze

b.zammagallarati@meyer.it • teresa.oranges@meyer.it • cesare.filippeschi@meyer.it

Conflitto di interessi
Gli Autori dichiarano nessun conflitto di interessi.

© Copyright Fondazione dell'Ospedale Pediatrico Anna Meyer Onlus

Open Access
L'articolo è open access e divulgata/o sulla base della licenza CC-BY-NC-ND (Creative Commons Attribuzione – Non commerciale – Non opere derivate 4.0 Internazionale). L'articolo può essere usata/o indicando la menzione di paternità adeguata e la licenza; solo a scopi non commerciali; solo in originale. Per ulteriori informazioni: https://creativecommons.org/licenses/by-nc-nd/4.0/deed.it

INTRODUZIONE

La valutazione delle parassitosi con interessamento palpebrale richiede un approccio multidisciplinare, sia per quanto riguarda la diagnosi, sia per quanto riguarda la gestione di complicanze oculari e l'impostazione terapeutica.
I parassiti interagiscono con il nostro organismo, traendone beneficio, in quanto non potrebbero sopravvivere in assenza dell'organismo ospite. Alcuni parassiti causano manifestazioni cliniche e sintomatologia solo in caso di eccessiva proliferazione, altri parassiti sono considerati patogeni ed è necessaria l'eliminazione

completa degli stessi per ottenere la risoluzione della patologia. È talvolta possibile il contagio interumano, per cui, soprattutto in età pediatrica, l'effettuazione di una diagnosi precoce e l'impostazione di un corretto trattamento sono necessari per poter limitare la diffusione di infestazioni, che hanno un potenziale impatto anche in termini di sanità pubblica. Esistono vari tipi di parassiti, ad esempio appartenenti alla categoria dei protozoi, degli elminti o degli artropodi e in alcuni casi possono essere considerati agenti causali di zoonosi (ovvero di infestazioni trasmesse direttamente o indirettamente dall'animale all'uomo).
A livello palpebrale le principali parassitosi sono la pediculosi e la demodicosi; più raramente anche altre infestazioni possono presentarsi in tale sede, come ad esempio la leishmaniosi cutanea e la tripanosomiasi [1].
In caso di interessamento palpebrale possono insorgere complicanze, ad esempio a livello congiuntivale e corneale e quindi, considerando che negli ultimi anni in alcune parassitosi sono emerse resistenze ai trattamenti in corso, la corretta presa in carico del paziente è fondamentale per ottenere una rapida risoluzione delle manifestazioni cutanee ed eventualmente oculari.

Pediculosi

La pediculosi palpebrale si manifesta in caso di infestazione da *Phthirus pubis* a livello delle ciglia. Questo parassita normalmente si localizza a livello del pube, essendo quindi la sede perioculare non frequentemente interessata, la condizione clinica può essere in questo caso facilmente misdiagnosticata. L'utilizzo del dermatoscopio e della lampada a fessura permettono di effettuare una diagnosi di certezza, evidenziando la presenza del parassita e delle lendini. Spesso il paziente manifesta sintomatologia pruriginosa a livello delle palpebre, con talvolta quindi associate lesioni da grattamento o sensazione di bruciore. Alla valutazione oculistica è possibile osservare la presenza di erosioni puntate, macula cerulea, depositi brunastri di escrementi, madarosi e iperemia congiuntivale. È necessario quindi in questi casi porre in diagnosi differenziale congiuntiviti e blefariti di altra natura.
La terapia comprende la rimozione fisica dei parassiti e delle sue lendini, con l'aiuto di unguenti oftalmici a base di paraffina. Sono stati descritti come altri possibili trattamenti, se pur potenzialmente maggiormente irritanti, ad esempio l'utilizzo topico di permetrina 1% (da tenere in sede per 10 minuti), ivermectina, e malatione. Si consiglia inoltre di lavare vestiti, asciugamani, lenzuola a una temperatura ≥ 50°C (in alternativa è possibile tenere i tessuti in una busta chiusa per almeno 3 giorni) [2].

Demodicosi

Con il termine demodicosi si indica un'infestazione causata da un'aumentata proliferazione di un acaro, che comunemente si ritrova nei follicoli piliferi del volto, a livello delle ciglia e a livello delle ghiandole sebacee palpebrali di Meibomio. La demodicosi del volto è stata correlata ad alcune forme di rosacea e si può associare a prurito, eritema, desquamazione e presenza di pustole. L'esame biomicroscopico diretto permette di visualizzare chiaramente l'acaro e anche la numerosità di acari nel campione prelevato; il dermatoscopio può essere di ausilio in quanto permette di visualizzare alcuni segni che possono essere suggestivi della presenza del parassita all'interno del follicolo. La demodicosi delle ciglia è principalmente causata dal *Demodex folliculorum* (presente soprattutto in pazienti con blefariti anteriori e disfunzioni a livello delle ghiandole di Meibomio) e dal *Demodex brevis* (presente soprattutto in pazienti con calazi e disfunzioni a livello delle ghiandole di Meibomio). La blefarite spesso si manifesta con sintomatologia pruriginosa, eritema, eccessiva lacrimazione e sensazione di secchezza oculare e può complicarsi con il coinvolgimento della congiuntiva e della cornea (blefaro-cherato-congiuntivite). Un segno clinico, che può aiutare nella diagnosi, è la presenza di quella che viene definita forfora cilindrica, composta da strutture gelatinose ipercheratosiche alla base delle ciglia.
La terapia comprende la rimozione fisica della forfora cilindrica, con l'aiuto ad esempio di prodotti a base di Tea Tree Oil. Sono stati descritti anche altri trattamenti, come l'utilizzo di ivermectina crema all'1%, che è risultata essere efficace e ben tollerata [3].

CONCLUSIONI

Le parassitosi delle palpebre possono essere causate da molteplici agenti patogeni e la diagnosi precoce non si ottiene sempre facilmente. La valutazione multidisciplinare oculistica e dermatologica permette di intervenire precocemente sulle manifestazioni cliniche delle infestazioni e di limitarne le complicanze.

BIBLIOGRAFIA

1. *Oranges T, Veraldi S, Granieri G, et al. Parasites causing cutaneous wounds: Theory and practice from a dermatological point of view. Acta Trop 2022;228:106332.*
2. *Zhang LW, Chen T, Xu RH. Phthiriasis palpebrarum. CMAJ 2023;195:E454.*
3. *Aumond S, Bitton E. Palpebral and facial skin infestation by Demodex folliculorum. Cont Lens Anterior Eye 2020;43:115-122.*

Occhio alla genetica

Giacomo Maria Bacci[1], Pina Fortunato[1], Sara Bargiacchi[2], Valentina Becherucci[3], Franco Bambi[3], Angela Peron[2,4]

[1] SOC Oftalmologia Pediatrica, AOU Meyer IRCCS, Firenze;
[2] SOC Genetica Medica, AOU Meyer IRCCS, Firenze;
[3] SOC Immunoematologia, Medicina Trasfusionale e Laboratorio, AOU Meyer IRCCS, Firenze; [4] Dipartimento di Scienze Biomediche Sperimentali e Cliniche "Mario Serio", Università degli Studi di Firenze

g.bacci@meyer.it • sara.bargiacchi@meyer.it • pina.fortunato@meyer.it • valentina.becherucci@meyer.it • franco.bambi@meyer.it • angela.peron@meyer.it

Conflitto di interessi
Valentina Becherucci e Sara Bargiacchi dichiarano nessun conflitto di interessi.

© Copyright Fondazione dell'Ospedale Pediatrico Anna Meyer Onlus

Open Access
L'articolo è open access e divulgata/o sulla base della licenza CC-BY-NC-ND (Creative Commons Attribuzione – Non commerciale – Non opere derivate 4.0 Internazionale). L'articolo può essere usata/o indicando la menzione di paternità adeguata e la licenza; solo a scopi non commerciali; solo in originale. Per ulteriori informazioni: https://creativecommons.org/licenses/by-ncnd/4.0/deed.it

LE DISTROFIE RETINICHE E LE ALTRE PATOLOGIE EREDO-FAMILIARI: IL RAPPORTO FENOTIPO/GENOTOPO

Le distrofie retiniche sono un gruppo di malattie degenerative della retina con eterogeneità clinica e genetica. Oltre 270 geni sono associati a diversi fenotipi; mutazioni all'interno dello stesso gene sono state associate a fenotipi diversi: questi geni codificano per proteine coinvolte nei fotorecettori e in altre unità cellulari della retina e nella fototrasduzione. Nei casi familiari, l'ereditarietà può essere autosomica dominante, autosomica recessiva o X-linked.

- Retinite pigmentosa: malattia diffusa e progressiva dei bastoncelli e dei coni. La nictalopia è costante e precoce, evidenza di uno stadio avanzato di

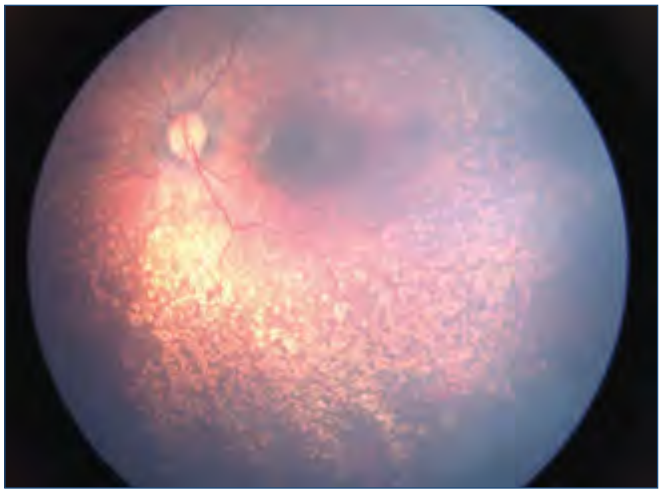

Figura 1. Retinite pigmentosa.

alterazione fotorecettoriale. I pazienti notano una progressiva perdita del campo visivo periferico; in età pediatrica, la visione centrale è interessata di solito più tardivamente salvo le forme a esordio precoce già con edema maculare; la visione dei colori solitamente rimane discretamente conservata. Al fondo oculare, la descrizione classica comprende: attenuazione dei vasi retinici, pallore cereo del disco ottico e pigmentazione intraretinica diffusa causata dalla presenza di spicole ossee (Fig. 1).

- Cecità notturna stazionaria congenita (CSNB): forma non progressiva di alterazione prevalente del sistema scotopico con ereditarietà più frequente di tipo X-linked. Clinicamente il fondo oculare può essere normale o anomalo: manifestazioni peculiari della CSNB sono la malattia di Oguchi e il cosiddetto fondo *albipunctatus*. La malattia di Oguchi presenta il fenomeno di Mizuo Nakamura ovvero un riflesso dorato del fondo oculare che tende a risolversi con adattamento scotopico. La visione dei colori e l'acuità visiva possono essere conservati ma esistono forme con deficit visivo centrale associato. Il Fundus albipunctatus presenta tipica punteggiatura biancastra del fondo, visione dei colori e acuità visiva normali con nictalopia variabile.
- Disturbi dei coni: caratterizzati frequentemente da deficit visivo centrale e discromatopsia si dividono in malattie a esordio precoce stazionarie e a esordio tardivo progressive.
- Acromatopsia: distrofia retinica centrale a ereditarietà autosomica recessiva; nistagmo e forte fotofobia sono caratteristiche molto precoci. Ha due sottotipi: acromatopsia completa e incompleta. I primi hanno un'acuità visiva inferiore a 20/200. I secondi conservano acuità visiva compresa tra 20/80 e 20/200. La visione dei colori è completamente assente nei casi di acromatopsia completa. Il fondo è solitamente normale; tuttavia, alcuni casi hanno un aspetto granulare della macula o un pallore del disco ottico temporale. L'esame del campo visivo può rivelare uno scotoma centrale.
- Distrofia dei coni e dei bastoncelli (CRD): forma a primario coinvolgimento dei coni con perdita precoce della visione centrale e successivo coinvolgimento dei bastoncelli con conseguente costrizione del campo visivo periferico. Il fondo oculare ha pigmentazione maculare e atrofia negli stadi iniziali, seguiti da pigmentazione delle spicole ossee periferiche nei casi avanzati. La diagnosi si basa sulla presentazione ed evoluzione clinica (Fig. 2).
- Distrofie retiniche generalizzate: quali l'amaurosi congenita di Leber.
- Amaurosi congenita di Leber (LCA): spesso a ereditarietà autosomica recessiva, caratterizzata da grave deficit visivo o cecità fin dall'infanzia ed ERG (elettroretinogramma) estinto. Il fondo oculare è normale o lievi alterazioni dell'RPE e un'attenuazione vascolare retinica [1]. I pazienti con mutazioni del gene RPE65 o CRB1 presentano una progressiva perdita della vista con l'età. Nella LCA RPE65 correlata, l'autofluorescenza del fondo è ridotta o assente. Livelli aumentati di lipofuscina sono correlati alla perdita dei fotorecettori.
- Le ciliopatie: sono un gruppo emergente di disturbi, causati da mutazioni nei geni ciliari. Uno dei geni patologici è CEP290, le cui mutazioni causano vari fenotipi, che vanno dalla cecità isolata alla sindrome

Figura 2. Distrofia dei coni.

di Senior-Loken (SLS), alla nefronoftisi (NPHP), alla sindrome di Joubert (con il suo segno patognomonico del "molar tooth sign" cioè IV ventricolo a forma di ombrello alla RM encefalo), alla sindrome di Bardet-Biedl (BBS), alla forma letale di Meckel-Gruber syndrome (MKS) [2].

CHE AIUTO DÀ IL GENETISTA

Le patologie oculari rivestono un ruolo importante nella genetica medica, grazie soprattutto all'accessibilità dello studio del fenotipo. Esse sono state anche cruciali nella definizione di fondamentali modelli di ereditarietà, come la trasmissione legata al cromosoma X nel daltonismo, l'eredità mitocondriale nell'atrofia ottica di Leber, l'ipotesi del doppio hit di Knudson nel retinoblastoma [1]. Il lascito di pionieri della genetica oculare (Franceschetti, Horner, Leber, Nettleship, Usher, Waardenburg, per citarne alcuni, che hanno dato il loro nome a note sindromi) è ora raccolto da brillanti autori che lo stanno implementando. Inoltre, l'occhio è di frequente un elemento importante per la diagnosi di malattie sistemiche. Si pensi alla presenza degli emangiomi retinici nella sindrome di Von Hippel-Lindau, specifiche opacità corneali in alcune malattie metaboliche, sublussazioni del cristallino nella sindrome di Marfan e nell'omocistinuria, anomalie vitreali nelle patologie del collagene. A volte è proprio la presenza di una manifestazione oculare specifica (le cosiddette "maniglie diagnostiche") che permette di formulare un'ipotesi di diagnosi. Per questo motivo, è fondamentale che il paziente in cui si sospetta una patologia oculare su base genetica sia indirizzato a un consulto multi-disciplinare presso un ambulatorio di genetica oculare, dove siano presenti entrambi le figure specialistiche, oculista e medico genetista, in stretta collaborazione con gli ortottisti e il laboratorio di genetica con specifiche competenze di genetica oculare.

La visita genetica è l'atto principale del lavoro del genetista clinico e viene completata dalle consulenze pre-test e post-test. La prima fase prevede la stesura dell'albero genealogico, la raccolta dell'anamnesi familiare e personale e una valutazione clinica del probando; a seguire possono essere richiesti esami di approfondimento (laboratoristici e/o strumentali) e/o ulteriori consulenze specialistiche. Quindi, viene ipotizzata una diagnosi differenziale e proposta, se appropriata, un'analisi genetica che possa confermare il sospetto clinico. È importante ricordare che è sempre indicata anche la consulenza genetica "post-test", affinché il probando e la famiglia ricevano una corretta interpretazione e spiegazione dei risultati del test genetico. La consulenza genetica fornisce ai consultanti informazioni in merito a biologia, prognosi della patologia, rischio di ricorrenza o di trasmissione, reti di ricerca ed eventuali trial clinici in corso. Inoltre, una volta definita una diagnosi, viene impostato insieme all'oculista un percorso di follow-up e vengono valutati gli aspetti psicologici e sociali per supportare adeguatamente il paziente. Un elemento importante di questo percorso è anche la valutazione del rischio di ricorrenza familiare (per il probando, i genitori, e altri membri a rischio della famiglia), che comprende informazioni relative alla possibilità di diagnosi prenatale e pre-impianto.

Il recente avanzamento delle tecnologie molecolari ha fornito un contributo importante anche alla genetica oculare [3]. In particolare, grazie alle tecniche di *Next Generation Sequencing* (NGS, sequenziamento massivo in parallelo di pannelli di geni, dell'esoma o del genoma), sono stati identificati numerosi nuovi geni le cui alterazioni sono causative di malattie oculari, sia sistemiche che isolate e in particolar modo per quanto riguarda le distrofie retiniche (*Inherited Retinal Diseases*, IRDs), riuscendo a fornire una diagnosi specifica a un numero sempre maggiore di pazienti. La diagnosi molecolare apre, quindi, una opportunità anche per le terapie che sono in sperimentazione già per numerose forme di distrofia retinica e che rappresentano una rivoluzione della medicina moderna. Questa prospettiva è confortante per le famiglie che ricevono una diagnosi di IRD e permette loro di guardare al futuro con ottimismo. Pertanto è fondamentale lavorare in sinergia affinché tutti i pazienti possano ottenere una diagnosi.

LE STAMINALI IN OCULISTICA: C'È UN FUTURO?

Le distrofie retiniche, storicamente patologie per le quali non era possibile proporre alcun approccio terapeutico data la complessità dei meccanismi molecolari alla loro base, sono il settore nel quale le terapie innovative stanno divenendo una delle principali avanguardie dato il ruolo privilegiato dell'occhio, organo ideale per lo studio e la realizzazione di nuove terapie: in breve, il fatto che si tratti di un sito immunologico privilegiato e in cui il monitoraggio dei trattamenti può essere esplorato direttamente lo rende target ideale per nuovi trattamenti, in aggiunta al fatto che l'occhio controlaterale può essere utilizzato come "controllo" durante le fasi sperimentali. Queste ragioni sono alla

base della realizzazione delle terapie innovative già in fase avanzata di sviluppo come la terapia genica [4], ormai una realtà nel trattamento della distrofia retinica RPE65-correlata, ma, più in generale nelle possibilità aperte dallo sviluppo di terapie biologiche innovative denominate *Advanced Therapy Medicinal Products* (ATMPs Prodotti per Terapie Avanzate) [5]. Infatti, oltre alla terapia genica, nuove prospettive si stanno aprendo grazie alle potenzialità delle terapie cellulari. Tali approcci innovativi sono basati sull'utilizzo di cellule comunemente conosciute come "cellule staminali" e rappresentano la nuova grande frontiera di trattamento delle patologie degenerative grazie alle loro molteplici funzionalità [6,7]. Data la loro estrema complessità, una trattazione approfondita dell'argomento va oltre lo scopo di questa sezione, ma, in breve, esistono diverse tipologie cellulari che, essenzialmente, derivano da progenitori cellulari indifferenziati ("staminali") che, grazie alle tecniche di editing genetico, è possibile programmare (o riprogrammare se già differenziate) in modo che sviluppino caratteristiche proprie del tessuto di interesse, nel nostro caso del tessuto retinico nelle sue varie sottopopolazioni: coni, bastoncelli, epitelio pigmentato retinico, ecc.
Per dare un'idea della vastità e potenzialità del settore, sono attualmente in corso studi sul comportamento di alcuni geni del tessuto retinico grazie alla creazione dei cosiddetti organoidi [8]: questi sono delle strutture oculari embrionali "artificiali" che riproducono le fasi precoci dello sviluppo retinico embrionale umano che permettono di studiarne la funzione e la struttura come modello sperimentale e, in futuro, come potenziale fonte di tessuto rigenerato da poter impiantare nei tessuti ormai degenerati dalla patologia. Ma le potenzialità delle terapie cellulari non si fermano qui: una larga parte di studi sono oggi concentrati sul ruolo di una particolare popolazione cellulare staminale multipotente nota per le sue grandi potenzialità in ambito rigenerativo denominata cellule stromali mesenchimali (*Mesenchymal Stromal Cells*, MSCs) [9]. Queste cellule vengono facilmente isolate da molteplici tessuti, tra cui il midollo osseo e il tessuto adiposo e possiedono proprietà che le rendono uno strumento ideale per potenziali trattamenti sui tessuti colpiti da patologie degenerative. Infatti, esemplificando all'estremo, dato il loro principale ruolo embriogenetico nella generazione di tessuti connettivi e di supporto (stroma), sono in grado di produrre molecole capaci non solo di sostituire, ma anche di supportare le cellule bersaglio in cui i meccanismi degenerativi abbiano alterato la normale omeostasi tissutale [10]. Oltre a questa caratteristica, le MSCs possiedono anche capacità immunomodulanti e antinfiammatorie particolarmente utili nel trattamento della componente infiammatoria che spesso si accompagna al processo degenerativo [11]. Sono attualmente in corso numerosi trial clinici di fase I che dimostrano la fattibilità dell'uso di tale approccio nelle distrofie retiniche ereditarie con risultati incoraggianti in termini di sicurezza e, auspicabilmente, di efficacia nei futuri studi di fase II/III [12].
Questo breve excursus rende ragione delle realistiche speranze che oggi è possibile dare ai pazienti affetti da patologie rare che, opportunamente informati, stanno vedendo ricercatori e clinici lavorare alacremente per modificare le prospettive di possibili terapie supportive o rigenerative di patologie, fino a solo pochi anni fa incurabili.

BIBLIOGRAFIA

1. *Chawla H, Vohra V. Retinal Dystrophies. StatPearls. Treasure Island (FL) 2023.*
2. *Coppieters F, Lefever S, Leroy BP, et al. CEP290, a gene with many faces: mutation overview and presentation of CEP290base. Human Mutat 2010;31:1097-1108.*
3. *Murro V, Banfi S, Testa F, et al. A multidisciplinary approach to inherited retinal dystrophies from diagnosis to initial care: a narrative review with inputs from clinical practice. Orphanet J Rare Dis 2023;18:223.*
4. *Ziccardi L, Cordeddu V, Gaddini L, et al. Gene Therapy in Retinal Dystrophies. Int J Mol Sci 2019;20:5722.*
5. *Lopez-Paniagua M, de la Mata A, Galindo S, et al. Advanced Therapy Medicinal Products for the Eye: Definitions and Regulatory Framework. Pharmaceutics 2021;13:347.*
6. *Uy HS, Chan PS, Cruz FM. Stem cell therapy: a novel approach for vision restoration in retinitis pigmentosa. Med Hypothesis Discov Innov Ophthalmol 2013;2:52-55.*
7. *Sharma A, Jaganathan BG. Stem Cell Therapy for Retinal Degeneration: The Evidence to Date. Biologics 2021;15:299-306.*
8. *Xue Y, Lin B, Chen JT, et al. The Prospects for Retinal Organoids in Treatment of Retinal Diseases. Asia Pac J Ophthalmol (Phila) 2022;11:314-327.*
9. *Patel DM, Shah J, Srivastava AS. Therapeutic potential of mesenchymal stem cells in regenerative medicine. Stem Cells Int 2013;2013:496218.*
10. *Adak S, Magdalene D, Deshmukh S, et al. A Review on Mesenchymal Stem Cells for Treatment of Retinal Diseases. Stem Cell Rev Rep 2021;17:1154-1173.*
11. *Nauta AJ, Fibbe WE. Immunomodulatory properties of mesenchymal stromal cells. Blood 2007;110:3499-3506.*
12. *Holan V, Palacka K, Hermankova B. Mesenchymal Stem Cell-Based Therapy for Retinal Degenerative Diseases: Experimental Models and Clinical Trials. Cells 2021;10:588.*

Il bambino ipovedente

Per ipovisione si intende quella condizione in cui la capacità visiva è ridotta bilaterale e irreversibilmente, tanto da compromette l'autonomia dell'individuo. Si parla di ipovisione in presenza di un residuo visivo compreso tra 3/10 circa e 1/20. Questa condizione comporta una parziale mancanza nella percezione degli oggetti e dell'ambiente circostante di diversa gravità tale da influenzare notevolmente lo sviluppo e l'apprendimento dei bambini. È fondamentale, pertanto, che il bambino con deficit visivo venga valutato da un oftalmologo pediatrico e da un ortottista esperto, per stabilire una diagnosi accurata, suggerire trattamenti appropriati e fornire risorse per aiutarlo a sviluppare al meglio le sue abilità visive e ad affrontare le attività quotidiane. Infatti, sin dalla nascita e nei primi anni di vita, la funzione visiva è soggetta a notevoli modifiche. Il sistema visivo si sviluppa gradualmente dopo la nascita seguendo delle tappe più o meno precise, passando dalla semplice percezione di luci e ombre fino ad arrivare all'acquisizione dei 10/10 nel corso degli anni. In particolare, nella prima decade di vita, in quel periodo definito "plastico" o "critico", il nostro sistema visivo si sviluppa in relazione alla quantità e alla qualità degli stimoli ambientali a cui viene sottoposto. In questa fase, il sistema visivo è ancora immaturo e un'interruzione di tali stimoli porta a un arresto nella crescita e un notevole rallentamento dello sviluppo del sistema visivo. Sono sempre più numerose le evidenze scientifiche che mostrano come "l'esperienza visiva", intesa come percezione delle immagini nello spazio, possa giocare un ruolo fondamentale nel processo di maturazione della funzione visiva. Pertanto, ogni disturbo che possa interrompere anche parzialmente questa delicata fase dell'esperienza visiva, è un ostacolo alla sua corretta evoluzione e può esitare pertanto in un deficit più o meno severo della funzione visiva. L'incidenza di ipovisione in età pediatrica varia in base al contesto socioeconomico, risultando più elevata nelle regioni più svantaggiate dell'Africa e dell'Asia meridionale. Qui si registra una prevalenza di circa 1,5 casi ogni 1000 bambini, in netto contrasto con i paesi altamente sviluppati, dove l'incidenza è cinque volte inferiore. Le cause di ipovisione in età

Elisa Marziali[1], Elena Febbrini del Magro[2], Ambra Cesaretti[1]

[1] SOC Oftalmologia Pediatrica, AOU Meyer IRCCS, Firenze; [2] I.Ri.Fo.R. - Istituto per la Ricerca, la Formazione e la Riabilitazione, Firenze

elisa.marziali@meyer.it • e.febbrini@meyer.it • ambra.cesaretti@meyer.it

Conflitto di interessi
Ambra Cesaretti ed Elisa Marziali dichiarano nessun conflitto di interessi.

© Copyright Fondazione dell'Ospedale Pediatrico Anna Meyer Onlus

Open Access
L'articolo è open access e divulgata/o sulla base della licenza CC-BY-NC-ND (Creative Commons Attribuzione – Non commerciale – Non opere derivate 4.0 Internazionale). L'articolo può essere usata/o indicando la menzione di paternità adeguata e la licenza; solo a scopi non commerciali; solo in originale. Per ulteriori informazioni: https://creativecommons.org/licenses/by-ncnd/4.0/deed.it

infantile (che si presentano con una frequenza dello 0,3 per mille nei paesi industrializzati) sono tante e tutte strettamente legate alla patologia di base quali:

- degenerazioni retiniche eredo-familiari quali: amaurosi congenita di Leber, retinite pigmentosa a esordio precoce, malattia di Best;
- otticopatie: atrofia ottica di Leber, atrofia ottica dominante;
- infezioni congenite: CMV (citomegalovirus) o toxoplasma;
- retinopatia del prematuro (ROP);
- glaucoma congenito;
- anomalie del bulbo oculare quali microftalmo, megalocornea;
- retinoblastoma;
- anomalie refrattive elevate non corrette precocemente;
- danno visivo corticale da paralisi cerebrale infantile;
- pazienti affetti da pluridisabilità;
- malattie metaboliche: metilmalonicoaciduria con omocistinuria, malattie lisosomiali, sfingolipidosi.

Per quanto riguarda la diagnostica, spesso, oltre alla classica visita oculistica, si rendono necessari esami strumentali che permettano di capire qual è la struttura visiva interessata, il grado di danno e la sua eventuale progressione. Tra questi esami i più utilizzati sono la tomografia a coerenza ottica (OCT), l'elettroretinogramma (ERG) e i potenziali visivi evocati (PEV).

LA RIABILITAZIONE NEL BAMBINO IPOVEDENTE: IL RUOLO DELL'ORTOTTISTA

La riabilitazione visiva in un quadro di ipovisione costituisce un aspetto fondamentale al fine di poter migliorare il residuo visivo quando la patologia non è di tipo progressivo.

Le patologie causa di ipovisione possono essere congenite o comparire in età più avanzata. L'approccio riabilitativo ovviamente varia a seconda dell'età del bambino, della patologia e dell'età di insorgenza di quest'ultima.

La riabilitazione visiva parte, comunque, sempre dalla corretta determinazione di un difetto visivo. Un'ipermetropia, astigmatismo o miopia elevata possono determinare o aggravare una situazione di ipovisione, quindi vanno sempre ricercate e opportunamente corrette perché costituiscono il punto di partenza per un miglioramento visivo.

Può capitare di essere interpellati per effettuare una valutazione in neonati in cui è evidente la mancanza di aggancio visivo. Parliamo quindi di bambini che sembrano non percepire neanche il volto della mamma o la presentazione di oggetti grossolani. È necessario che il bambino sia tranquillo e quindi non a ridosso dei pasti (la fame potrebbe distrarlo) e con il pannolino pulito per evitare un disagio. La valutazione può essere effettuata in braccio alla mamma o, a seconda dell'età, su una sdraietta; la cosa importante è una corretta stabilizzazione della postura e della testa. Se sta scomodo la collaborazione sarà ridotta.

La presentazione di stimoli luminosi in ambiente oscurato o semi-oscurato costituisce l'esame più semplice da effettuare e il primo step da cui partire per valutare la presenza di una risposta visiva. Oscurare le finestre e spegnere le fonti luminose dirette (luci a soffitto, lampade da tavolo) e indirette (computer, schermi di strumenti). Utilizzare oggetti luminosi o oggetti trasparenti colorati illuminati con una piccola torcia (anche quella del cellulare) o con una penna luminosa. Possono essere utilizzati cilindri trasparenti riempiti di brillantini colorati, piccole lampade che cambiano colore, oggetti di plastica colorata trasparente.

Nelle valutazioni visive è fondamentale non utilizzare oggetti sonori e giocattoli con musica integrata per evitare di confondere una risposta uditiva da quella visiva. Il bambino potrebbe girarsi sentendo il rumore pur non vedendo niente.

Le valutazioni visive devono essere effettuate prima in binoculare e poi in monoculare (con occlusione di un occhio) per evidenziare un'eventuale differenza nei due occhi. Una volta determinata una difficoltà di fissazione e inseguimento questo costituisce il punto di partenza per la riabilitazione visiva.

È opportuno lavorare quotidianamente con gli strumenti sopra citati istruendo anche i genitori a effettuare stimolazioni nell'arco della giornata. Se il bambino è in grado di agganciare lo stimolo luminoso in ambiente semi oscuro, lo step successivo è costituito dalla presentazione di stimoli strutturati in bianco e nero per poi passare a giocattoli colorati.

Nel caso di bambini di età maggiore la riabilitazione per la fissazione verrà effettuata con strumenti differenti che possono prevedere l'utilizzo della *light box* nei casi più severi o esercizi con materiale cartaceo o stimolazioni con microperimetro nei casi più lievi. Quest'ultimo strumento permette, tramite un meccanismo di *biofeedback* uditivo, di migliorare la fissazione del bambino ipovedente con un miglioramento delle performance visive.

BIBLIOGRAFIA DI RIFERIMENTO

Durnian JM, Cheeseman R, Kumar A, et al. Childhood sight impairment: a 10-year picture. Eye 2010;24:112-117.

Frick KD, Foster A. The magnitude and cost of global blindness: an increasing problem that can be alleviated. Am J Ophthalmol 2003;135:471-476.

Solebo AL, Rahi J, Teoh L. Epidemiology of blindness in children. Arch Dis Child 2017;102:853-857.

Il Pronto Soccorso Oculistico per la Rete Pediatrica dell'Emergenza

Si calcola che circa il 2,5-3% dei bambini che accedono al Pronto Soccorso (PS) lo faccia per problemi di natura oculistica. Non sempre però, nei PS, è presente un oculista in grado di gestire tali pazienti, ancor meno con specifiche competenze pediatriche.

Da ciò deriva la necessità di implementare la conoscenza di alcune delle condizioni più frequenti coinvolgenti gli occhi che permetta di prestare il primo soccorso anche ai pediatri o ai medici di PS. Le cause di accesso in PS più frequenti in genere sono le seguenti:

- le congiuntiviti;
- le abrasioni corneali;
- i corpi estranei corneali;
- le ustioni oculari;
- i traumi oculari.

LE CONGIUNTIVITI

In tutte le congiuntiviti **sarebbe importante eseguire tampone congiuntivale anche se in molti casi che**

Stefano Masi[1], Roberto Bernardini[2], Roberto Caputo[3]

[1] Pronto Soccorso Pediatrico, AOU Meyer IRCCS, Firenze; [2] SOC Pediatria e Neonatologia, Ospedale "San Giuseppe", Empoli, Azienda USL Toscana Centro; [3] SOC Oftalmologia Pediatrica, AOU Meyer IRCCS, Firenze

stefano.masi@meyer.it • roberto.bernardini@uslcentro.toscana.it • roberto.caputo@meyer.it

Conflitto di interessi
Gli Autori dichiarano nessun conflitto di interessi.

© Copyright Fondazione dell'Ospedale Pediatrico Anna Meyer Onlus

Open Access
L'articolo è open access e divulgata/o sulla base della licenza CC-BY-NC-ND (Creative Commons Attribuzione – Non commerciale – Non opere derivate 4.0 Internazionale). L'articolo può essere usata/o indicando la menzione di paternità adeguata e la licenza; solo a scopi non commerciali; solo in originale. Per ulteriori informazioni: https://creativecommons.org/licenses/by-nc-nd/4.0/deed.it

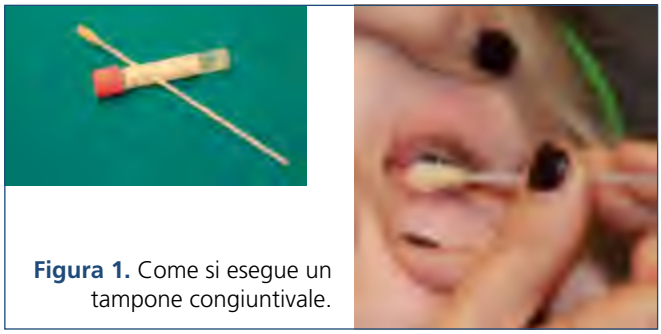

Figura 1. Come si esegue un tampone congiuntivale.

giungono al PS hanno già instillato colliri antibiotici da alcuni giorni.
Di seguito la procedura.
Si abbassa la palpebra inferiore e si striscia con lo stuello del tampone nel fornice inferiore prelevando il materiale, facendo attenzione a non contaminare il tampone con la cute. Si invita il paziente a guardare in alto per non interessare la cornea (Fig. 1).

CAUSE INFETTIVE

Sintomatologia

Le congiuntiviti infettive in genere si presentano con bruciore agli occhi, spesso associato a secrezione.

Trattamento

Il trattamento in urgenza prevede:

- lavaggio con soluzione fisiologica e lavaggio nasale;
- antibiotici per via locale (o in collirio o in pomata oftalmica) 2-4 volte al giorno per almeno 7 giorni.

Evitare colliri contenenti cortisone.
È importante eseguire una corretta pulizia palpebrale, che si esegue con salviette oftalmiche, pulendo le palpebre con le garze con leggero massaggio (come per struccarsi) (Fig. 2).
Se dopo 3 giorni di trattamento non c'è miglioramento proporre rivalutazione oculistica.

Figura 2. Come eseguire la pulizia del bordo palpebrale.

Figura 3. Colorazione corneale con fluoresceina per evidenziare abrasioni o ulcere.

Congiuntivite del neonato

Una condizione particolare è la congiuntivite del neonato che presenta un esordio dei sintomi diverso a seconda dell'agente infettivo:

- entro 72 ore se l'agente è la *Neisseria gonorrhoeae*;
- entro 10 giorni se si tratta di *Chlamydia*.

In questo caso il controllo oculistico è differibile a 48 ore, ma il trattamento deve essere iniziato già in PS con terapia locale con collirio antibiotico: fluorchinolonico (6 volte al giorno).

LE ABRASIONI CORNEALI

L'abrasione corneale o disepitelizzazione corneale consiste nell'interruzione o nella **perdita di cellule dell'epitelio corneale**.
In età pediatrica le cause più frequenti di abrasione corneale sono rappresentate dai corpi estranei (ad es. pezzi di giocattoli), unghiate, foglie o rami d'albero, attrezzi utilizzati durante lo sport. La sintomatologia è rappresentata dalla presenza di dolore, fotofobia e lacrimazione. È presente una monolateralità della stessa, che rappresenta un fattore diagnostico importante. L'esame obiettivo è basato sull'**ispezione di congiuntiva e cornea: prima di eseguire l'esame instillare una goccia di anestetico locale, oxibuprocaina cloridrato collirio, in entrambi gli occhi per favorire l'apertura oculare.** Successivamente usare *cartina di fluoresceina* (meglio se bagnata con acqua per renderla più fluida). Per osservare la cornea usare luce blu. Nel caso di abrasione si evidenzierà la fluorescenza di *colore verde* (Fig. 3).

Trattamento in PS:

- si poggia sull'instillazione di anestetico locale da usare soltanto in sede di visita e applicazione di pomata antibiotica oftalmica. In caso di dolore è importante e necessario somministrare anche un antidolorifico;
- bendaggio in uscita dal PS da tenere fino all'arrivo a casa ma non oltre.

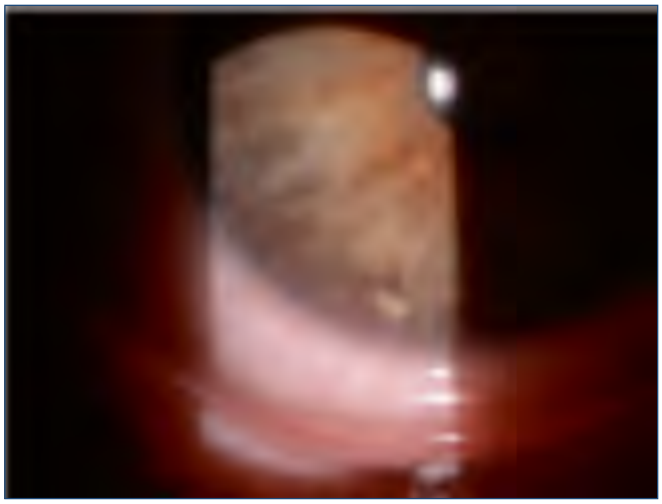

Figura 4. Corpo estraneo corneale.

Terapia domiciliare:
- pomata antibiotica oftalmica 3 volte al giorno per 5 giorni, oppure lacrime artificiali riepitelizzanti, collirio antibiotico e antidolorifico al bisogno;
- *se dopo 3 giorni di trattamento non c'è miglioramento* proporre rivalutazione oculistica.

IL CORPO ESTRANEO CORNEALE

Un corpo estraneo corneale **è un oggetto, ad esempio un granello di sabbia, che rimane incastrato nella cornea e la irrita** (Fig. 4).
La sintomatologia è analoga con *dolore, fotofobia, lacrimazione* e *monolateralità.*

Trattamento in PS
Lavaggio oculare con fisiologica nel tentativo di rimuovere il corpo estraneo, con instillazione di anestetico locale, ispezione del segmento anteriore, eversione della palpebra superiore e applicazione di pomata antibiotica oftalmica. A seguire lacrime artificiali riepitelizzanti e antidolorifico.
Talvolta il corpo estraneo rimane agganciato alla congiuntiva sotto la palpebra superiore per cui si vedono le abrasioni corneali ma non il corpo estraneo. In questi casi è opportuno eseguire un'eversione della palpebra superiore e rimuovere il corpo estraneo con un cotton fioc oppure con un lavaggio a getto con soluzione fisiologica.

Terapia domicilare:
- pomata antibiotica oppure collirio antibiotico + lacrime artificiali;
- bendaggio in uscita dal PS da tenere fino all'arrivo a casa ma non oltre.

La valutazione oculistica specialistica può essere differita a 24 ore.

LE USTIONI OCULARI

La classificazione internazionale di Roper-Hall per la valutazione della gravità del danno da ustione della superficie oculare distingue:
- grado I: prognosi buona, danno epiteliale corneale, ischemia limbare assente;
- grado II: prognosi buona, lieve opacità corneale che permette la visualizzazione dei dettagli iridei, ischemia limbare che interessa meno di 1/3 della circonferenza;
- grado III: prognosi incerta, disepitelizzazione corneale totale con edema corneale che impedisce la visualizzazione dei dettagli iridei, ischemia limbare che interessa da 1/3 a 1/2 della circonferenza;
- grado IV: prognosi scarsa, opacità corneale totale che impedisce la visualizzazione dell'iride e della pupilla, ischemia limbare che interessa oltre la metà della circonferenza.

Il grado III e IV possono richiedere il ricovero ospedaliero e assumono carattere di urgenza-emergenza.

USTIONI TERMICHE

Sono le ustioni da calore provocate da scoppio di fuochi d'artificio, da acqua bollente, da vapore caldo, da metalli fusi (difficile trovarla in ambito pediatrico).

I-II grado

La sintomatologia è rappresentata da:
- dolore intenso;
- lacrimazione;
- fotofobia;
- edema corneale;
- blefarospasmo.

Trattamento:
- lavaggio soluzione salina. Importante irrigare per almeno 10' per rimuovere eventuali residui (cenere);
- oxibuprocaina cloridrato collirio, e antidolorifico per via generale;
- antibiotici locali;
- midriatici (tropicamide);
- lubrificante (lacrime artificiali);
- non cortisonici locali;
- non pomate dermatologiche ma oftalmiche.

I gradi I e II richiedono pronto intervento ma dopo

la medicazione in PS, l'oculista deve eseguire il controllo entro le successive 24 ore.

III-IV grado

La sintomatologia e il trattamento sono identici ma **il grado III e IV possono richiedere il ricovero ospedaliero e assumono carattere di urgenza-emergenza**.

LA CHERATOCONGIUNTIVITE DA UV (USTIONE FISICA)

La luce ultravioletta (lunghezza d'onda < 300 nm) può ustionare la cornea, causando cheratite o cheratocongiuntivite. La diagnosi si basa su anamnesi, presenza di cheratite puntata superficiale e assenza di corpi estranei o infezione.

Sintomatologia:
- dolore;
- fotofobia;
- blefarospasmo;
- sofferenza corneale diffusa.

Trattamento in PS:
- anestetico locale (oxibuprocaina cloridrato collirio);
- antibiotico locale in pomata oftalmica;
- lacrime artificiali.

Trattamento a domicilio consigliare:
- pomata antibiotica locale;
- collirio antibiotico + lacrime artificiali.

La consulenza oculistica (in presenza o telefonica) è a discrezione del medico di PS. La modalità di valutazione (tempi di controllo) sono a esclusivo parere dello specialista.

LE USTIONI CHIMICHE

Causticazioni da acidi

Generalmente durante le pulizie domestiche, o a causa di batterie dell'auto, ecc., si possono avere:
- lieve disepitelizzazione corneale;
- grave necrosi corneale;
- necrosi congiuntivale.

Trattamento:
- lavaggio con acqua o soluzione fisiologica (a casa anche latte);
- anestetico locale (oxibuprocaina cloridrato collirio);
- pomata antibiotica oftalmica;
- lubrificante (lacrime artificiali).

Figura 5. Prolasso irideo in rottura del bulbo (trauma perforante).

Causticazioni da alcali

Procurate da ammoniaca, soda caustica, calce viva. Sono molto gravi (penetrazione in cornea). Si può assistere a:
- necrosi corneale progressiva;
- simblefaron.

Trattamento:
- lavaggio abbondante con soluzione fisiologica o acqua e citrato (soluzione da preparare in farmacia), a casa acqua e zucchero;
- pomata antibiotica oftalmica;
- lubrificante (lacrime artificiali);
- collirio tropicamide;
- bendaggio per uscire dal PS da tenere 1 ora.

IL TRAUMA OCULARE

Perforazione bulbare (trauma aperto)

La sintomatologia è rappresentata da alterazione della pupilla, sangue in camera anteriore ed elementi nerastri sulla sclera (Fig. 5).

Trattamento
Sono pazienti che necessitano di *sala operatoria per intervento urgente*; quindi, è necessaria la presenza del **referente oculistico**. In attesa posizionare *bendaggio leggero (mascherina) senza compressione*, evitando che il bambino si tocchi l'occhio.

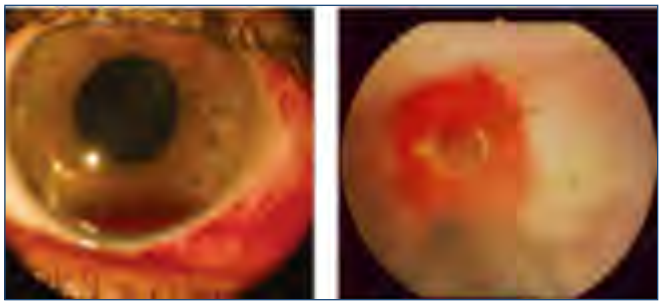

Figura 6. A) Sangue in camera anteriore (ipoema). B) emorragia e avulsione del nervo ottico in trauma contusivo.

Somministrare antibiotico a largo spettro per via sistemica a dosaggio pieno (preferire cefalosporine e.V.). *Eseguire TAC orbita urgente per escludere presenza di corpo estraneo intrabulbare od orbitario*.
Cosa non fare: *somministrare farmaci locali, non far mangiare o bere in attesa di intervento in anestesia generale*.

Contusione bulbare (trauma chiuso)

È di solito conseguenza di un trauma da gioco. La gravità non è valutabile dal pediatra che però può fare un'ispezione del segmento anteriore e valutare i riflessi pupillari (Fig. 6).

Esecuzione dei riflessi pupillari

L'esaminatore illumina un occhio e controlla la risposta pupillare nell'occhio illuminato e nel controlaterale, poi ripete sull'altro. Se entrambi rispondono in modo simmetrico allo stimolo diretto e al consensuale va tutto bene. Se però illuminiamo OD e questo risponde mentre OS no, vuol dire che il segnale luminoso arriva, ma OS non risponde perché c'è una paresi del muscolo costrittore di quest'ultimo (paresi intrinseca III nc); in questo caso cambiando illuminazione avremo sempre OS che non risponde e OD si. Qualora invece, illuminando sempre OD, non rispondessero entrambi, ci troveremmo di fronte a un grave deficit visivo di OD che non invia segnale al muscolo costrittore dell'iride di entrambi gli occhi. Illuminando a questo punto OS entrambe le pupille si restringeranno in quanto il segnale arriva correttamente dall'occhio sinistro sano.

Trattamento in PS:
- pulizia palpebrale;
- pomata antibiotica oftalmica.

La consulenza oculistica è differibile 24 ore, salvo diversa indicazione dello specialista.

Trattamento a domicilio:
- consigliare alla mamma riposo assoluto;
- evitare qualunque attività sportiva fino a valutazione oculistica;
- collirio antibiotico (almeno 3 volte al giorno);
- lacrime artificiali.

FERITE PALPEBRALI

Attenzione al canale lacrimale! In questi casi è necessario sempre l'apporto del consulente oculistico. Sono utili un collirio antibiotico e un bendaggio in uscita.

PERDITA TOTALE DEL VISUS

In PS potrebbe capitare anche un paziente che dichiara di avere la perdita totale del visus acuta. In tal caso **eseguire esame dei riflessi pupillari**: se tali riflessi sono alterati o la perdita è conseguenza di un trauma è necessario l'intervento dell'oculista.
Attenzione però ai simulatori: in questo caso è utile tranquillizzare i genitori e fissare un appuntamento in ambulatorio (sempre che il quadro persista).

BIBLIOGRAFIA DI RIFERIMENTO

Armstrong GW, Kim JG, Linakis JG, et al. Greenberg Pediatric eye injuries presenting to United States emergency departments: 2001-2007. Graefes Arch Clin Exp Ophthalmol 2013;251:629-636.

MacEwen CJ, Baines PS, Desai P. Eye injuries in children: the current picture. Br J Ophthalmol 1999;83:933-936.

Moren Cross J, Griffin R, Owsley C, et al. Pediatric eye injuries related to consumer products in the United States, 1997-2006. J AAPOS 2008;12:626-628.

Tumori oculari

RETINOBLASTOMA

Definizione

Il retinoblastoma è un tumore maligno della retina di origine neuroblastica ed è la forma primaria di neoplasia intraoculare più comune nel mondo in età pediatrica (Fig. 1).

Doris Hadjistilianou[1], Sebastiano Ceriani[2]

[1] Direttore Scuola di Specializzazione in Oftalmologia, Responsabile Oncologia Oculare, Dipartimento di Medicina Chirurgia e Neuroscienze; Universita di Siena; [2] Scuola di Specializzazione in Oftalmologia, Universita degli Studi di Siena

dorisocularoncology@libero.it

Conflitto di interessi
Gli Autori dichiarano nessun conflitto di interessi.

© Copyright Fondazione dell'Ospedale Pediatrico Anna Meyer Onlus

Open Access
L'articolo è open access e divulgata/o sulla base della licenza CC-BY-NC-ND (Creative Commons Attribuzione – Non commerciale – Non opere derivate 4.0 Internazionale). L'articolo può essere usata/o indicando la menzione di paternità adeguata e la licenza; solo a scopi non commerciali; solo in originale. Per ulteriori informazioni: https://creativecommons.org/licenses/by-nc-nd/4.0/deed.it

Il retinoblastoma può essere unilaterale (60%) o bilaterale (40%). I tumori bilaterali sono generalmente ereditari con un'età media alla diagnosi di 12 mesi, mentre quelli unilaterali solitamente non sono ereditari e vengono diagnosticati più tardi, a un'età media di 18 mesi.

Epidemiologia

Il retinoblastoma ha una frequenza stimata di 1 caso ogni 14.000-20.000 nati vivi, con 8.000 nuovi casi ogni anno nel mondo. Pur essendo classificato come tumore raro, il retinoblastoma rappresenta l'11% delle neoplasie maligne che si manifestano nel primo anno di vita. Maschi e femmine sono colpiti in egual modo dal retinoblastoma, così come non vi sono razze più suscettibili rispetto ad altre nello sviluppare la neoplasia.

Genetica

La mutazione biallelica del gene oncosoppressore RB1 (cromosoma 13q14) è alla base dello sviluppo del

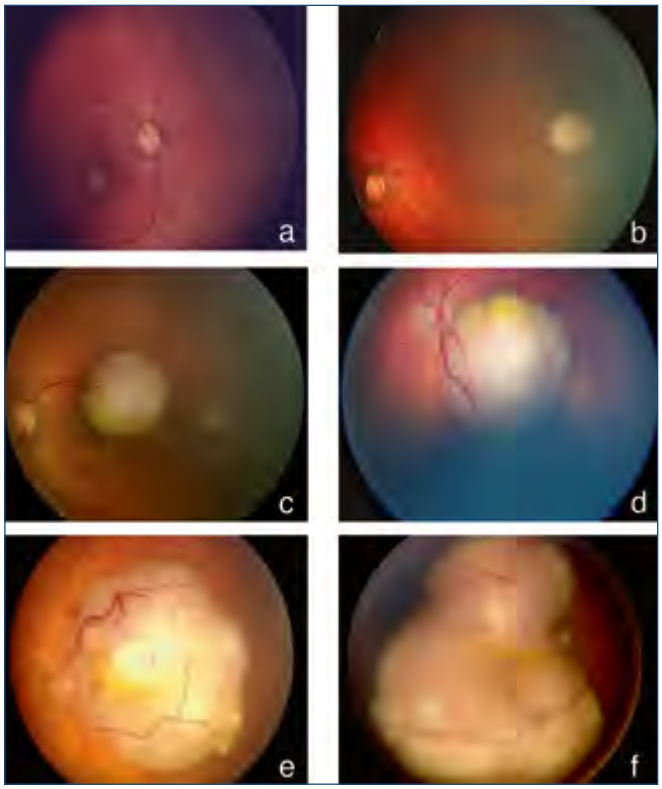

Figura 1. a-f) Retinoblastoma di diverse dimensioni.

retinoblastoma secondo la "two-hit theory", che afferma come le mutazioni dei due alleli avvengano in tempi differenti e non contemporaneamente.
In particolare, nei retinoblastomi ereditari, la mutazione del primo allele è germinale ed è presente in tutte le cellule dell'organismo, mentre la seconda mutazione è somatica. Nei retinoblastomi non ereditari, invece, entrambe le mutazioni alleliche sono di tipo somatico.

Aspetti clinici

I due segni del retinoblastoma più frequentemente presenti alla diagnosi sono la leucocoria e lo strabismo. Altre possibili manifestazioni sono: rubeosis iridis con sviluppo di glaucoma neovascolare associato, pseudoipopion, ipoema, buftalmo, endoftalmite e cellulite orbitaria nei tumori necrotici, proptosi nei casi di invasione extraoculare.
Il retinoblastoma appare inizialmente come una massa cupoliforme, di colore grigio/biancastro, che, all'aumentare delle dimensioni, comincia a sviluppare zone necrotiche e calcificate, con la presenza al suo interno di grossi vasi tortuosi e dilatati (*feeder vessels*).
La crescita del tumore può avvenire secondo tre principali patterns:

- endofitico → il tumore si accresce sulla superficie della retina e all'interno del corpo vitreo, con la possibilità di rilasciare nel vitreo cellule tumorali che rimangono in sospensione e sono visibili all'esame del fundus in diverse forme (*dust formation, cloud formation* e *sphere formation*), componendo quello che viene chiamato *seeding* vitreale;
- esofitico → il tumore si accresce al di sotto della retina con possibile sviluppo di distacchi di retina sierosi e rilascio di cellule tumorali sotto la retina, componendo quello che viene chiamato *seeding* sottoretinico;
- diffuso infiltrante → presenta una crescita piatta sulla superficie o al di sotto della retina, senza la formazione di masse evidenti e/o calcificazioni. Il vitreo è spesso occupato da un denso e diffuso *seeding* che rende difficile la visualizzazione del fondo oculare.

Imaging

L'esame del fondo oculare permette la visualizzazione diretta del retinoblastoma, con la possibilità di raccogliere dati quantitativi, come le dimensioni del tumore e la sua distanza dalla macula e dal nervo ottico, fondamentali per la stadiazione e il follow-up della neoplasia.
Gli ultrasuoni permettono di caratterizzare meglio la massa, mentre l'*optical coherence tomography* (OCT) è usata per monitorare lo sviluppo di nuovi minuscoli tumori durante o dopo il trattamento, per identificare l'invasione della testa del nervo ottico e per individuare neoplasie o recidive iniziali invisibili all'esame oftalmoscopico.
La risonanza magnetica (RM) permette di valutare l'estensione del tumore.

Diagnosi differenziale

Il retinoblastoma va in diagnosi differenziale con le seguenti patologie: retinoma, malattia di Coats, persistenza di vitreo primario iperplastico, cataratta congenita, emovitreo, toxocariasi oculare, astrocitoma retinico, medulloepitelioma e malattia di Norrie.

Trattamento

Le scelte di trattamento del retinoblastoma sono basate sulla "International Classification of Retinoblastoma" (ICRB) (Tab. I) e devono rispettare un ordine di priorità: è necessario innanzitutto salvaguardare la vita del paziente, poi l'integrità del globo oculare e infine la funzionalità visiva.
L'introduzione della chemioterapia ha rivoluzionato l'approccio terapeutico al retinoblastoma così come la prognosi, raggiungendo, nei paesi ad alto reddito, dei tassi di sopravvivenza liberi da malattia vicini al 100%.
La chemioterapia sistemica viene somministrata nei casi di retinoblastoma bilaterale, nei casi di retinoblastoma

Tabella I. *International Classification for Intraocular Retinoblastoma* (ICRB)

Group A	**Small intraretinal tumors away from foveola and disc**
	• All tumors are 3 mm or smaller in greatest dimension, confined to the retina and • All tumors are located further than 3 mm from the foveola and 1.5 mm from the optic disc
Group B	**All remaining discrete tumors confined to the retina**
	• All other tumors confined to the retina not in Group A • Tumor-associated subretinal fluid less than 3 mm from the tumor with no subretinal seeding
Group C	**Discrete Local disease with minimal subretinal or vitreous seeding**
	• Tumor(s) are discrete • Subretinal fluid, present or past, without seeding involving up to ¼ retina • Local fine vitreous seeding may be present close to discrete tumor • Local subretinal seeding less than 3 mm (2DD) from the tumor
Group D	**Diffuse disease with significant vitreous or subretinal seeding**
	• Tumor(s) may be massive or diffuse • Subretinal fluid, present or past without seeding, involving up to total retinal detachment • Diffuse or massive vitreous disease may include "greasy" seeds or avascular tumor masses • Diffuse subretinal seeding may include subretinal plaques or tumor nodules
Group E	**Presence of any one or more of these poor prognosis features**
	• Tumor touching the lens • Tumor anterior to anterior vitreous face involving ciliary body or anterior segment • Diffuse infiltrating retinoblastoma • Neovascular

unilaterale con mutazione germinale confermata e/o storia familiare di retinoblastoma e nei casi in cui vi sia invasione della testa del nervo ottico e/o della coroide da parte del tumore. Generalmente viene usata una combinazione di 3 farmaci: vincristina (o ciclofosfamide), etoposide e carboplatino.
La chemioterapia intrarteriosa viene somministrata nei casi di retinoblastoma del gruppo B, C, D ed E non germinali e unilaterali. La tecnica viene eseguita da un neuroradiologo interventista, in sala angiografica, e consiste nell'incannulamento di un'arteria periferica con un micro-catetere, che viene guidato, mediante fluoroscopia, fino all'arteria oftalmica, dove viene poi iniettato il farmaco (generalmente viene usato il melphalan). Questa modalità di intervento permette di raggiungere concentrazioni più alte di farmaco a livello locale e diminuisce gli effetti collaterali sistemici.
Il trattamento chemioterapico viene in genere associato a una serie di terapie di consolidamento locali (termoterapia transpupillare, crioterapia, Argon laser terapia e brachiterapia con Iodio 125 e Rutenio 106) che permettono una maggior demolizione della massa tumorale e una miglior efficacia della chemioterapia.

Figura 2. Retinoma.

Retinoma

Il retinoma è un tumore della retina ad alta differenziazione e rappresenta la variante benigna del retinoblastoma (Fig. 2).
La genetica di questo tumore è simile a quella del

retinoblastoma, tuttavia, si pensa che, durante il processo di differenziazione della cellula retinica, la seconda mutazione allelica del gene RB1 avvenga in uno stadio con basso potenziale mitotico, limitando così l'aggressività del tumore.
Il retinoma è spesso asintomatico, tuttavia i segni e i sintomi con cui più spesso si presenta sono: visione offuscata, strabismo e leucocoria.
L'aspetto all'esame oftalmoscopico è quello di una massa di colore grigio, traslucida e con zone calcificate, circondato da aree di alterazione dell'epitelio pigmentato retinico che lo rendono molto simile a un retinoblastoma in regressione dopo il trattamento. Generalmente, non sono presenti porzioni necrotiche.
Tuttavia, i retinomi non vengono trattati ma sottoposti a un programma di follow-up, poiché, seppur bassa, vi è sempre la potenzialità di una trasformazione maligna in retinoblastoma.

MEDULLOEPITELIOMA

Definizione

Il medulloepitelioma è un tumore neuroepiteliale originato dall'epitelio midollare primitivo, in particolare dallo strato interno del disco ottico, che dà origine all'epitelio ciliare non pigmentato (Fig. 3). Il tumore ha come sede principale il corpo ciliare, anche se sono stati segnalati casi a livello della retina e del nervo ottico.
Viene classificato in teratoide e non-teratoide, rispettivamente in base alla presenza o assenza di materiale eteroplastico, come per esempio cartilagine, tessuto simil-neuroglia e rabdomioblasti.

Figura 3. Medulloepitelioma.

Di entrambe le tipologie esiste una variante maligna e una benigna.

Epidemiologia

Il medulloepitelioma si manifesta nel 75-90% dei casi durante la prima decade di vita, anche se esistono pazienti diagnosticati in età adulta. Normalmente è unilaterale e non vi è predilezione di razza o genere.

Genetica

Il medulloepitelioma può inserirsi all'interno di una sindrome determinata dalla mutazione del gene DICER-1 sul cromosoma 14.
Le manifestazioni più frequenti della sindrome, oltre al medulloepitelioma, sono: il blastoma pleuro-polmonare, il nefroma cistico, il tumore ovarico delle cellule del Sertoli o del Leydig e l'iperplasia o il gozzo tiroideo.

Aspetti clinici

Il medulloepitelioma iniziale può essere completamente asintomatico.
I segni e i sintomi più diffusi alla diagnosi sono: leucocoria, perdita della vista, dolore oculare, occhio rosso e strabismo.
All'esame clinico, il medulloepitelioma si presenta come una massa di colore grigio-biancastro o rosa, localizzata a livello dei corpi ciliari e che spesso cresce anteriormente a livello della radice iridea. Al suo interno, sono spesso visibili formazioni cartilaginee e regioni cistiche.
All'esame oftalmoscopico è possibile osservare: rubeosis iridis con glaucoma neovascolare associato, alterazioni del profilo irideo, dislocazione fino a sublussazione del cristallino provocata dalla crescita della massa tumorale, membrana neoplastica retrocristallina, corectopia ed *ectropion uvae*.

Imaging

L'esame obiettivo del segmento anteriore (eventualmente in regime di narcosi se il bambino è troppo piccolo) e del fondo oculare permette la visualizzazione diretta del tumore. La caratterizzazione della massa viene completata con l'UBM (ecografia del segmento anteriore dell'occhio), l'OCT del segmento anteriore e la fluorangiografia iridea.
La RM viene utilizzata per l'inquadramento preoperatorio della massa e per visualizzare l'eventuale estensione extra-oculare.

Diagnosi differenziale

Il medulloepitelioma va in diagnosi differenziale con: retinoblastoma, glaucoma neovascolare, cataratta totale, malattia di Coats, persistenza di vitreo primario

iperplastico, vascolarizzazione fetale persistente e xanthogranuloma giovanile.

Trattamento

I medulloepiteliomi più piccoli possono essere trattati con terapie meno invasive e locali: crioterapia, radioterapia, brachiterapia con Iodio 125 o Rutenio 106 ed escissione locale (mediante sclerouvectomia lamellare parziale o iridociclectomia).
I tumori più grandi e avanzati o che hanno ricorrenze devono necessariamente andare incontro a enucleazione per scongiurare l'estensione locale della neoplasia e lo sviluppo di metastasi a distanza (evenienza molto rara).
Il ruolo della chemioterapia rimane ancora da ben definire, anche se sono stati riportati casi di medulloepitelioma metastatico curati con successo da un'associazione di chemioterapia, radioterapia e chirurgia.

BIBLIOGRAFIA

1. *Broughton WL, Zimmerman LE. A clinicopathologic study of 56 cases of intraocular medullo epitheliomas. Am J Ophthalmol 1978;85:407-418.*
2. *Mahdjoubi A, Cassoux N, Levy-Gabriel C, et al. Adult ocular medulloepithelioma diagnosed by transscleral fine needle aspiration: A case report. Diagn Cytopathol 2017;45:561-564.*
3. *Syed NA, Chair MD, Berry JL, et al. Basic and clinical science course, Section 04: Ophthalmic pathology and intraocular tumors. American Academy of Ophthalmology 2022.*
4. *Maidana DE, Pellegrini M, Shields JA, et al. Choroidal thickness after intraarterial chemotherapy for retinoblastoma. Retina 2014;34:2103-2109.*
5. *Munier FL. Classification and management of seeds in retinoblastoma. Ellsworth Lecture Ghent August 24th 2013. Ophthalmic Genet 2014;35:193-207.*
6. *Galluzzi P, Casseri T, Cerase A, et al Conventional, diffusion, and permeability MR findings in ocular medulloepithelioma. Neuroradiology 2018;60:1213-1222.*
7. *Berry JL, Cobrinik D, Kim JW. Detection and intraretinal localization of an 'invisible' retinoblastoma using optical coherence tomography. Ocul Oncol Pathol 2016;2:148-152.*
8. *Gündüz AK, Tetik D. Follow-up of retinoblastoma using RetCam fluorescein angiography and correlation with clinical findings. Eur J Ophthalmol 2023:11206721231163620.*
9. *Dubey D, Shanmugam M, Singh D. Fundus autofluorescence in retinocytoma. Indian J Ophthalmol 2022;70:2772.*
10. *Grinker RR. Gliomas of the retina: including the results of studies with silver impregnations. Arch Ophthalmol 1931;5:920.*
11. *Cerase A, De Francesco S, Citterio A, et al. Growth of congenital malignant teratoid medulloepithelioma of the ciliary body: a case study. J Neurooncol 2010;96:443-448.*
12. *Zheng Y, Froehler MT, Friedman D, Daniels A. Intra-arterial chemotherapy (IAC) as primary treatment for cavitary retinoblastoma: Excellent response in 8 tumors. Ophthalmol Retina 2021;5:479-485.*
13. *Saunders T, Margo CE. Intraocular Medulloepithelioma. Arch Pathol Lab Med 2012;136.*
14. *Tadepalli S, Shields C, Shields J, Honavar S. Intraocular medulloepithelioma – A review of clinical features, DICER 1 mutation, and management. Indian J Ophthalmol 2019;67:755.*
15. *Pushker N, Shrey D, Bajaj MS, et al. Malignant non-teratoid medulloepithelioma of the optic nerve with intraocular extension: Malignant medulloepithelioma of the optic nerve. Clin Exp Ophthalmol 2010;38:731-733.*
16. *Alkatan H, Al-Amry M, Al-Hussain H, et al. Medulloepithelioma of the ciliary body: the delay in diagnosis and frequent initial mismanagement. Can J Ophthalmol 2011;46:431-438.*
17. *Ancona-Lezama D, Dalvin LA, Shields CL. Modern treatment of retinoblastoma: A 2020 review. Indian J Ophthalmol 2020;68:2356-2365.*
18. *Sabir M, Jha P, Chawla R, et al. Multimodal imaging in sporadic retinocytoma. BMJ Case Rep 2023;16:e252260.*
19. *Singh AD. Observations on 17 patients with retinocytoma. Arch Ophthalmol 2000;118:199.*
20. *Medina CA, Plesec T, Singh AD. Optical coherence tomography imaging of ocular and periocular tumours. Br J Ophthalmol 2014;98(Suppl 2):ii40-ii46.*
21. *Metz KA, Westerwick D, Driever F, et al. Retinoblastom und Retinozytom (Retinom). Pathologe 2017;38:507-514.*
22. *Aerts I, Lumbroso-Le Rouic L, Gauthier-Villars M, et al. Retinoblastoma. Orphanet J Rare Dis 2006;1:31.*
23. *Dimaras H, Kimani K, Dimba EA, et al. Retinoblastoma. Lancet 2012;379:1436-1446.*
24. *Dimaras H, Corson TW. Retinoblastoma, the visible CNS tumor: A review. J Neurosci Res 2019;97:29-44.*
25. *Cruz-Gálvez CC, Ordaz-Favila JC, Villar-Calvo VM, et al. Retinoblastoma: Review and new insights. Front Oncol 2022;12:963780.*
26. *Silvera VM, Guerin JB, Brinjikji W, et al. Retinoblastoma: What the Neuroradiologist Needs to Know. AJNR Am J Neuroradiol 2021;42:618-626.*
27. *Bubshait L, Alburayk K, Alabdulhadi H, et al. Retinocytoma: A Case Series. Cureus 2023;15:e42958.*
28. *Shields CL, Srinivasan A, Lucio-Alvarez JA, et al. Retinocytoma/retinoma: comparative analysis of clinical features in 78 tumors and rate of transformation into retinoblastoma over 20 years. J AAPOS 2021;25:147.e1-147.e8.*
29. *Verhoeff FH, Zimmerman LE. Verhoeff's "Terato-Neuroma." Am J Ophthalmol 1971;72:1039-1057.*
30. *Gündüz AK, Mirzayev I, Tetik D. Wide-field Fundus Imaging and Fluorescein Angiography Findings in Various Pseudoretinoblastoma Conditions. J Pediatr Ophthalmol Strabismus 2023;60:60-74.*

Occhi dei bambini, tablet e miopia: cosa c'è di vero?

Roberto Caputo
SOC Oftalmologia Pediatrica, AOU Meyer IRCCS, Firenze
roberto.caputo@meyer.it

Conflitto di interessi
L'Autore dichiara nessun conflitto di interessi.

© Copyright Fondazione dell'Ospedale Pediatrico Anna Meyer Onlus

Open Access
L'articolo è open access e divulgata/o sulla base della licenza CC-BY-NC-ND (Creative Commons Attribuzione – Non commerciale – Non opere derivate 4.0 Internazionale). L'articolo può essere usata/o indicando la menzione di paternità adeguata e la licenza; solo a scopi non commerciali; solo in originale. Per ulteriori informazioni: https://creativecommons.org/licenses/by-nc-nd/4.0/deed.it

Il periodo di "quarantena" COVID-19 ha accentuato l'attenzione sul rapporto tra tablet, telefonini ed eventuali danni oculari soprattutto nella popolazione giovanile.
Bisogna ricordare che qualsiasi attività visiva da vicino comporta un certo sforzo per gli occhi: dobbiamo contrarre il muscolo della messa a fuoco (accomodazione) e dobbiamo far convergere gli occhi da vicino contraendo alcuni muscoli oculari. Viene quindi da sé capire che minore è la distanza e maggiore è lo sforzo, per cui è sicuramente meglio un computer

grande a 60 cm che un piccolo smartphone a 15 cm. Ma tra leggere su un tablet o un libro c'è differenza? In realtà sì, la lettura su un libro è meno stancante rispetto a un tablet, ecco perché per letture prolungate sono consigliati gli eBook reader, che sono più simili alla carta stampata.
Un altro dato che i genitori ci raccontano è che spesso, dopo molto tempo passato al tablet, gli occhi si arrossano. Questo avviene anche perché si riduce la frequenza dell'ammiccamento palpebrale e gli occhi tendono a seccarsi. In alcuni casi tenere gli occhi lubrificati può aiutare.
Tutti questi disturbi vengono normalmente definiti come *computer vision syndrome*.

Negli ultimi anni si è inoltre assistito a un incremento della miopia nella popolazione giovanile, soprattutto in coloro che passano molto tempo in attività da vicino (studio e altro) e hanno nel contempo ridotto il tempo passato all'aperto. Questi dati sono stati recentemente confermati dalla comunità scientifica. Alcuni lavori stimano, nel 2050, una popolazione miope di quasi 5 miliardi con un incremento anche dei costi socio-economici legati sia al difetto refrattivo che alle complicanze della miopia. Il soggetto miope, soprattutto se affetto da miopia superiore alle 6 diottrie, ha infatti un aumentato rischio di complicanze come il distacco di retina e la maculopatia, nonché una maggiore sensibilità al danno glaucomatoso. Negli ultimi anni però sono allo studio alcuni trattamenti che mirano a ridurre la progressione miopica. Tra questi, quelli maggiormente usati sono l'instillazione di atropina in collirio a bassissimo dosaggio (0,01-0,05%) e l'utilizzo di lenti da occhiale con un defocus periferico. L'atropina sembra avere la sua efficacia tramite i suoi effetti sui recettori muscarinici di sclera, coroide e retina. Le lenti a defocus invece si basano su una geometria ottica che permette centralmente una messa a fuoco perfetta, mentre in periferia si alternano zone defocalizzate a zone in cui l'immagine è a fuoco. Anche questa metodica, pur avendo dati ancora abbastanza recenti, sembra avere una discreta efficacia sul rallentamento dell'evoluzione della miopia. Ultimamente, alcuni lavori scientifici hanno posto l'attenzione sull'effetto sinergico dell'atropina e delle lenti a defocus.

BIBLIOGRAFIA DI RIFERIMENTO

Huang HM, Chang DS, Wu PC. The Association between Near Work Activities and Myopia in Children-A Systematic Review and Meta-Analysis. PLoS One 2015;10:e01404.

Lam CSY, Tang WC, Zhang HY, et al. . Long-term myopia control effect and safety in children wearing DIMS spectacle lenses for 6 years. Sci Rep 2023;13:5475.

Sankaridurg P, Weng R, Tran H, et al. Spectacle Lenses With Highly Aspherical Lenslets for Slowing Myopia: A Randomized, Double-Blind, Cross-Over Clinical Trial: Parts of these data were presented as a poster at the Annual Research in Vision and Ophthalmology meeting, 2022. Am J Ophthalmol 2023;247:18-24.

Wang J, Li Y, Musch DC, et al. Progression of Myopia in School-Aged Children After COVID-19 Home Confinement. JAMA Ophthalmol 2021;139:293-300.

Zadnik K, Schulman E, Flitcroft I, et al.; CHAMP Trial Group Investigators. Efficacy and Safety of 0.01% and 0.02% Atropine for the Treatment of Pediatric Myopia Progression Over 3 Years: A Randomized Clinical Trial. JAMA Ophthalmol 2023;141:990-999.

A NATALE FAI UN REGALO CHE CONTA DAVVERO.

La tua donazione è una nuova cura,
la migliore tecnologia, un sorriso in più.

Fai il regalo più grande su
www.fondazionemeyer.it

Meyer